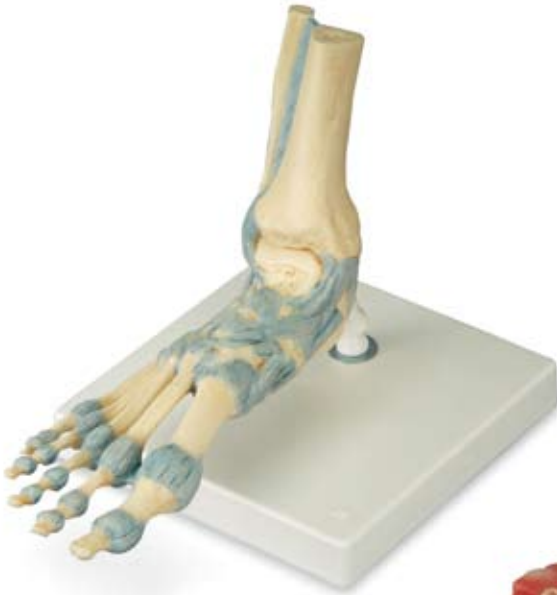
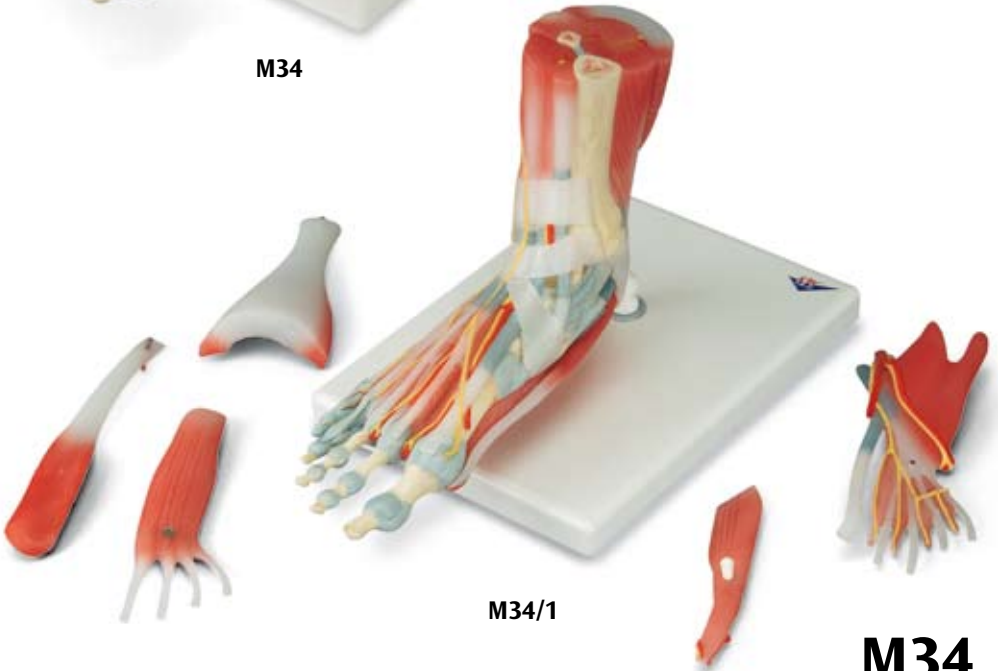


...going one step further



M34



M34/1

M34
M34/1

- 1 Tibia
 2 Malleolus medialis
 3 Talus
 4 Lig. collaterale mediale [Lig. deltoideum]
 5 Lig. talonaviculare
 6 Os naviculare
 7 Ligg. tarsi dorsalia
 8 Os metatarsi I [Os metatarsale I]
 9 Articulatio metatarsophalangeae I
 10 Phalanx proximalis I
 11 Phalanx distalis I
 12 Ligg. metatarsalia dorsalia
 13 Os cuboideum
 14 Lig. bifurcatum
 15 Lig. talofibulare anterius
 16 Malleolus lateralis
 17 Lig. tibio-fibulare anterius
 18 Fibula
 19 Membrana interossea cruris
 20 Lig. collaterale mediale [Lig. deltoideum], pars tibiotalaris anterior
 21 Lig. collaterale mediale [Lig. deltoideum], pars tibioalcaneae
 22 Lig. collaterale mediale [Lig. deltoideum], pars tibionavicularis
 23 Lig. collaterale mediale [Lig. deltoideum], pars tibiotalaris posterior
 24 Calcaneus
 25 Lig. plantare longum
 26 Tendo musculi tibialis posterioris
 27 Tendo musculi tibialis anterioris
 28 Articulatio interphalangeae
 29 Os cuneiforme mediale
 30 Lig. tibio-fibulare posterius
 31 Articulationes metatarsophalangeae I-V
 32 Os metatarsi V [Os metatarsale V]
 33 Tendo musculi fibularis brevis [Tendo musculi peronei brevis]
- 34 Retinaculum musculorum fibularium inferius [Retinaculum musculorum peroneorum inferius]
 35 Tendo musculi fibularis longus [Tendo musculi fibularis longus]
 36 Lig. calcaneofibulare
 37 Tendo calcaneus
 38 Retinaculum musculorum fibularium superius [Retinaculum musculorum peroneorum superius]
 39 Lig. talocalcaneum interosseum
 40 Lig. talofibulare posterius
 41 Articulationes metatarsophalangeae, Ligg. plantaria
 42 Basis ossis metatarsi I
 43 Ligg. tarsometatarsalia plantaria
 44 Lig. cuboideonaviculare plantare
 45 Lig. calcaneonaviculare plantare
 46 Sustentaculum tali
 47 Tuber calcanei
 48 Processus medialis tuberi calcanei
 49 Lig. calcaneocuboideum plantare
 50 Tuberositas ossis metatarsi quinti [V]
 51 Ligg. metatarsalia plantaria
 52 Lig. metatarsale transversum profundum
 53 Articulationes metatarsophalangeae, Ligg. collateralia
 54 M. flexor digitorum longus
 55 M. tibialis anterior
 56 M. extensor hallucis longus
 57 Vagina tendinum musculi tibialis anterioris
 58 A. tibialis anterior
 59 N. fibularis profundus [N. peroneus profundus]
 60 Retinaculum musculorum extensorum inferius
 61 Vagina tendinum musculi extensoris digitorum longi
- 62 Vagina tendinum musculi extensoris hallucis longi
 63 A. dorsalis pedis
 64 M. extensor hallucis brevis
 65 N. cutaneus dorsalis medialis
 66 Mm. interossei dorsales
 67 Tendines musculi extensoris digitorum longi
 68 Tendo musculi extensoris hallucis longi
 69 Nn. digitales dorsales pedis
 70 Aa. digitales dorsales
 71 M. abductor digiti minimi
 72 Tendines musculi extensoris digitorum brevis
 73 Aa. metatarsales dorsales
 74 A. arcuata
 75 M. fibularis tertius [M. peroneus tertius]
 76 Tendo musculi fibularis brevis [Tendo musculi peronei brevis]
 77 A. tarsalis lateralis
 78 N. cutaneus dorsalis intermedius
 79 Retinaculum musculorum extensorum superius
 80 M. fibularis brevis [M. peroneus brevis]
 81 M. extensor digitorum longus
 82 N. fibularis superficialis [N. peroneus superficialis]
 83 M. triceps surae
 84 M. tibialis posterior
 85 N. tibialis
 86 A. tibialis posterior
 87 Vagina tendinum musculi tibialis posterioris
 88 Vagina tendinum musculi flexoris digitorum longi
 89 Retinaculum musculorum flexorum
 90 A. plantaris medialis
 91 N. plantaris medialis
 92 Aponeurosis plantaris
 93 M. abductor hallucis
 94 A. digitalis dorsalis
 95 N. digitalis dorsalis pedis
 96 M. quadratus plantae [M. flexor accessorius]
 97 M. flexor digitorum brevis

M34, M34/1

Latin

- 98 Tendo musculi flexoris
hallucis longi
- 99 Caput mediale musculi flexoris
hallucis brevis
- 100 M. extensor digitorum brevis
- 101 Tendo musculi fibularis
tertii [Tendo musculi
peronei tertii]
- 102 Vagina tendinum musculi
fibularis longi
[Vagina tendinum musculi
peronei longi]
- 103 M. fibularis longus
[M. peroneus longus]
- 104 Vagina communis
tendinum musculorum
fibularium
- 105 Vagina tendinum musculi
fibularis brevis
[Vagina tendinum musculi
peronei brevis]
- 106 M. flexor hallucis longus
- 107 Lig. talocalcaneum posterius
- 108 Vagina tendinum musculi
flexoris hallucis longi
- 109 Lig. metatarsale transversum
superficiale
- 110 R. superficialis arteriae
plantaris medialis
- 111 Pars cruciformis vaginae
fibrosae digitorum pedis
- 112 Pars anulare vaginae
fibrosae digitorum pedis
- 113 Tendo musculi flexoris
digitorum brevis
- 114 Tendo musculi abductoris
hallucis
- 115 Tendines musculi flexoris
digitorum brevis
- 116 A. plantaris lateralis
- 117 N. plantaris lateralis
- 118 M. flexor digiti minimi brevis
- 119 R. superficialis nervi
plantaris lateralis
- 120 Tendines musculi flexoris
digitorum longi
- 121 Mm. lumbricales
- 122 Nn. digitales plantares
communes
- 123 Tendo musculi flexoris
digitorum longi
- 124 R. profundus nervi
plantaris lateralis
- 125 Arcus plantaris profundus
- 126 M. soleus
- 127 Tendo musculi gastrocnemii
- 128 A. fibularis [A. peronea]



M34 Foot Skeleton Model with Ligaments

This detailed foot skeleton model displays numerous important ligaments and tendons including the Achilles and peroneus longus tendons of the ankle. The foot skeleton consists of the foot bone and lower portions of the tibia and fibula, including the interosseous membrane found between them. All the anatomically important ligaments and tendons of the foot are shown, large and small.

M34/1 Foot Skeleton Model with Ligaments and Muscles

This anatomically detailed model of the foot and lower leg can be disassembled into 6 removable parts for detailed study of the foot and ankle. The foot skeleton features not only the bones but also the muscles, tendons, ligaments, nerves, arteries, and veins of the foot. The frontal view of the foot model features the extensor muscles of the lower leg. The tendons can be followed on their passage under the transverse and cruciate ligaments all the way to their insertion points. In addition all tendon sheaths of the foot area are visible. On the dorsal portion of the foot the gastrocnemius muscle is removable to reveal deeper anatomical elements. The sole of the foot is represented in three layers; the first layer displaying the flexor digitorum brevis. This muscle can be removed from the foot revealing the quadratus plantae, the tendon of the flexor digitorum longus, and the flexor hallucis muscle. This second layer is in turn removable to display even deeper anatomical details of the foot. This foot skeleton model with ligaments and muscles is the best of its kind in quality and value.

- A Ligaments of dorsum of right foot, anterior-dorsal aspect
- B Ligaments of right foot, medial aspect
- C Ligaments of right foot, lateral aspect
- D Ligaments of right foot, posterior aspect
- E Ligaments of sole of right foot, plantar aspect
- F Right dorsum of foot, anterior-dorsal aspect
- G Right foot, medial aspect
- H Right foot after removal of abductor hallucis muscle, medial aspect
- I Right foot, lateral aspect
- J Right foot, posterior aspect
- K Right foot after removal of triceps surae muscle, posterior aspect
- L Right sole of foot, plantar aspect
- M Right sole of foot after removal of plantar aponeurosis, plantar aspect
- N Right sole of foot after removal of flexor digitorum brevis muscle, plantar aspect
- O Cross-section of lower third of right lower leg, anterior aspect

- | | | |
|--------------------------------------|--|---|
| 1 Tibia | 16 Lateral malleolus | 24 Calcaneus |
| 2 Medial malleolus | 17 Anterior tibio-fibular ligament | 25 Long plantar ligament |
| 3 Talus | 18 Fibula | 26 Tendon of Tibialis posterior |
| 4 Medial ligament [Deltoid ligament] | 19 Interosseous membrane of leg | 27 Tendon of Tibialis anterior |
| 5 Talonavicular ligament | 20 Medial ligament [Deltoid ligament], anterior tibiotalar part | 28 Interphalangeal joint |
| 6 Navicular | 21 Medial ligament [Deltoid ligament], tibio-calcaneal part | 29 Medial cuneiform |
| 7 Dorsal tarsal ligaments | 22 Medial ligament [Deltoid ligament], tibionavicular part | 30 Posterior tibio-fibular ligament |
| 8 Metatarsal I | 23 Medial ligament [Deltoid ligament], posterior tibiotalar part | 31 Metatarsophalangeal joints I-V |
| 9 Metatarsophalangeal joint I | | 32 Metatarsal V |
| 10 Proximal phalanx I | | 33 Tendon of Fibularis brevis [Peroneus brevis] |
| 11 Distal phalanx I | | 34 Inferior fibular [peroneal] retinaculum |
| 12 Dorsal metatarsal ligaments | | 35 Tendon of Fibularis longus [Peroneus longus] |
| 13 Cuboid | | 36 Calcaneofibular ligament |
| 14 Bifurcate ligament | | |
| 15 Anterior talofibular ligament | | |

M34, M34/1

English

- 37 Calcaneal tendon
- 38 Superior fibular [peroneal] retinaculum
- 39 Talocalcaneal interosseous ligament
- 40 Posterior talofibular ligament
- 41 Plantar ligaments of metatarsophalangeal joints
- 42 Base of Metatarsal I
- 43 Plantar tarsimetatarsalia ligaments
- 44 Plantar cuboideonavicular ligament
- 45 Plantar calcaneonavicular ligament [Spring ligament]
- 46 Sustentaculum tali [Talar shelf]
- 47 Calcaneal tuberosity
- 48 Medial process of Calcaneal tuberosity
- 49 Plantar calcaneocuboid ligament [Short ligament]
- 50 Tuberosity of fifth metatarsal bone
- 51 Plantar metatarsal ligaments
- 52 Deep transverse metatarsal ligament
- 53 Collateral ligaments of metatarsophalangeal joints
- 54 Flexor digitorum longus
- 55 Tibialis anterior
- 56 Extensor hallucis longus
- 57 Tendinous sheath of tibialis anterior
- 58 Anterior tibial artery
- 59 Deep fibular nerve [Deep peroneal nerve]
- 60 Inferior extensor retinaculum
- 61 Tendinous sheath of extensor digitorum longus
- 62 Tendinous sheath of extensor hallucis longus
- 63 Dorsalis pedis artery [Dorsal artery of foot]
- 64 Extensor hallucis brevis
- 65 Medial dorsal cutaneous nerve
- 66 Dorsal interossei
- 67 Tendons of Extensor digitorum longus
- 68 Tendo of Extensor hallucis longus
- 69 Dorsal digital nerves of foot
- 70 Dorsal digital arteries
- 71 Abductor digiti minimi
- 72 Tendons of Extensor digitorum brevis
- 73 Dorsal metatarsal arteries
- 74 Arcuate artery
- 75 Fibularis tertius [Peroneus tertius]
- 76 Tendon of Fibularis brevis [Tendon of Peroneus brevis]
- 77 Lateral tarsal artery
- 78 Intermediate dorsal cutaneous nerve
- 79 Superior extensor retinaculum
- 80 Fibularis brevis [Peroneus brevis]
- 81 Extensor digitorum longus
- 82 Superficial fibular nerve [Superficial peroneal nerve]
- 83 Triceps surae
- 84 Tibialis posterior
- 85 Tibialis nerve
- 86 Posterior tibial artery
- 87 Tendinous sheath of Tibialis posterior
- 88 Tendinous sheath of Flexor digitorum longus
- 89 Flexor retinaculum
- 90 Medial plantar artery
- 91 Medial plantar nerve
- 92 Plantar aponeurosis
- 93 Abductor hallucis
- 94 Dorsal digital artery
- 95 Dorsal digital nerve of foot
- 96 Quadratus plantae [Flexor accessorius]
- 97 Flexor digitorum brevis
- 98 Tendon of Flexor hallucis longus
- 99 Medial head of Flexor hallucis brevis
- 100 Extensor digitorum brevis
- 101 Tendon of Fibularis tertius [Tendon of Peroneus tertius]
- 102 Tendinous sheath of Fibularis longus [Tendinous sheath of Peroneus longus]
- 103 Tendon of Fibularis longus [Tendon of Peroneus longus]
- 104 Common tendinous sheath of Fibulares
- 105 Tendinous sheath of Fibularis brevis [Tendinous sheath of Peroneus brevis]
- 106 Flexor hallucis longus
- 107 Posterior talocalcaneal ligament
- 108 Tendinous sheath of Flexor hallucis longus
- 109 Superficial transverse metatarsal ligament
- 110 Superficial branch of Medial plantar artery
- 111 Cruciform part of Fibrous sheath of toes
- 112 Annular part of Fibrous sheath of toes
- 113 Tendon of Flexor digitorum brevis
- 114 Tendo of Abductor hallucis
- 115 Tendons of Flexor digitorum brevis
- 116 Lateral plantar artery
- 117 Lateral plantar nerve
- 118 Flexor digiti minimi brevis
- 119 Superficial branch of Lateral plantar nerve
- 120 Tendons of Flexor digitorum longus
- 121 Lumbricals
- 122 Common plantar digital nerves
- 123 Tendon of Flexor digitorum longus
- 124 Deep branch of Lateral plantar nerve
- 125 Deep plantar arch
- 126 Soleus
- 127 Tendon of Gastrocnemius
- 128 Fibular artery [Peroneal artery]

M34 Modell des Fußskeletts mit Bändern

Dieses detailgetreue Modell zeigt eine Vielzahl wichtiger Bänder und Sehnen, u.a. die Achillessehne und die Sehne des M. peroneus longus am Knöchel. Das Modell besteht aus den Fußknochen und dem distalen Schien- bzw. Wadenbein, einschließlich der dazwischenliegenden Membrana interossea. Alle kleinen und großen anatomisch wichtigen Bänder und Sehnen sind dargestellt.

M34/1 Modell des Fußskeletts mit Bändern und Muskeln

Dieses Modell des Fußes und Unterschenkels zeigt viele anatomische Details und lässt sich zur näheren Betrachtung des Bereichs in sechs abnehmbare Teile zerlegen. Das Modell zeigt nicht nur die knöchernen Strukturen, sondern auch Muskeln, Sehnen, Bänder, Nerven, Arterien und Venen. Die Vorderansicht zeigt die Streckmuskeln des Unterschenkels. Zudem lässt sich der Verlauf der Sehnen unter den Haltebändern (Retinaculum musculorum extensorum superior bzw. inferior) bis zu ihren jeweiligen Ansätzen verfolgen. Auch sind alle Sehnenscheiden dargestellt. An der Rückseite des Unterschenkels lässt sich der M. gastrocnemius zur Betrachtung der darunter liegenden anatomischen Strukturen vom Modell abnehmen. Die Fußsohle ist in drei Schichten dargestellt. Die erste zeigt den M. flexor digitorum brevis. Wenn dieser Muskel abgenommen wird, werden der M. quadratus plantae, die Sehne des M. flexor digitorum longus und der M. flexor hallucis brevis freigelegt. Auch diese zweite Schicht lässt sich zur Betrachtung der tiefer gelegenen anatomischen Details abnehmen. Dieses Modell ist in seinem Preis-Leistungsverhältnis unübertroffen.

- A Bänder des rechten Fußrückens, Ansicht von vorn-oben
- B Bänder des rechten Fußes, Ansicht von innen
- C Bänder des rechten Fußes, Ansicht von außen
- D Bänder des rechten Fußes, Ansicht von hinten
- E Bänder der rechten Fußsohle, Ansicht von unten
- F Rechter Fußrücken, Ansicht von vorn-oben
- G Rechter Fuß, Ansicht von innen
- H Rechter Fuß nach Entfernung des M. abductor hallucis, Ansicht von innen
- I Rechter Fuß, Ansicht von außen
- J Rechter Fuß, Ansicht von hinten
- K Rechter Fuß nach Entfernung des M. triceps surae, Ansicht von hinten
- L Rechte Fußsohle, fußsohlenseitige Ansicht
- M Rechte Fußsohle nach Entfernung der Plantaraponeurose, fußsohlenseitige Ansicht
- N Rechte Fußsohle nach Entfernung des M. flexor digitorum brevis, fußsohlenseitige Ansicht
- O Querschnitt durch das untere Drittel des rechten Unterschenkels, Ansicht von oben

1 Schienbein	15 Vorderes Sprungbein-	Abschnitt
2 Innenknöchel	Wadenbein-Band	23 Innenband [Deltaband],
3 Sprungbein	16 Außenknöchel	hinterer Schienbein-
4 Innenband [Deltaband]	17 Vorderes Schienbein-	Sprungbein-Abschnitt
5 Sprungbein-Kahnbein-	Wadenbein-Band	24 Fersenbein
Band	[Gabelband]	25 Langes Fußsohlenband
6 Kahnbein	18 Wadenbein	26 Sehne des hinteren
7 Fußrückenseitige	19 Zwischenknochenmem-	Schienbeinmuskels
Fußwurzelbänder	bran des Unterschenkels	27 Sehne des vorderen
8 1. Mittelfußknochen	20 Innenband [Deltaband],	Schienbeinmuskels
9 1. Mittelfuß-Zehen-Gelenk	vorderer Schienbein-	28 Zehengelenk
10 Großzehengrundglied	Sprungbein-Abschnitt	29 Inneres Keilbein
11 Großzehenendglied	21 Innenband [Deltaband],	30 Hintere Schienbein-
12 Fußrückenseitige	Schienbein-Fersenbein-	Wadenbein-Band
Mittelfußbänder	Abschnitt	[Gabelband]
13 Würfelbein	22 Innenband [Deltaband],	31 1. - 5. Mittelfußzehen-
14 Pinzettenband	Schienbein-Kahnbein-	gelenk

- | | | | | | |
|----|---|----|--|-----|--|
| 32 | 5. Mittelfußknochen | 64 | Kurzer Großzehenstrecker | | Großzehenbeugers |
| 33 | Sehne des kurzen Wadenbeinmuskels | 65 | Mittlerer Fußrückenhautnerv | 99 | Innerer Kopf des kurzen Großzehenbeugers |
| 34 | Unteres Halteband der Wadenbeinmuskeln | 66 | Fußrückenseitige Zwischenknochenmuskeln | 100 | Kurzer Zehenstrecker |
| 35 | Sehne des langen Wadenbeinmuskels | 67 | Sehnen des langen Zehenstreckers | 101 | Sehne des dritten Wadenbeinmuskels |
| 36 | Fersenbein-Wadenbein-Band | 68 | Sehne des langen Großzehenstreckers | 102 | Sehnenscheide des langen Wadenbeinmuskels |
| 37 | Achilles-Sehne | 69 | Fußrückenseitige Zehennerven | 103 | Langer Wadenbeinmuskel |
| 38 | Oberes Halteband der Wadenbeinmuskeln | 70 | Fußrückenseitige Zehenarterien | 104 | Gemeinsame Sehnenscheiden der Wadenbeinmuskeln |
| 39 | Sprungbein-Fersenbein-Zwischenknochenband | 71 | Kleinzehenabzieher | 105 | Sehnenscheide des kurzen Wadenbeinmuskels |
| 40 | Hinteres Sprungbein-Wadenbein-Band | 72 | Sehnen des kurzen Zehenstreckers | 106 | Langer Großzehenbeuger |
| 41 | Fußsohlenbänder der Mittelfuß-Zehen-Gelenke | 73 | Fußrückenseitige Mittelfußarterien | 107 | Hinteres Sprungbein-Fersenbein-Band |
| 42 | Basis des ersten Mittelfußknochens | 74 | Bogenarterie | 108 | Sehnenscheide des langen Großzehenbeugers |
| 43 | Fußwurzel-Mittelfuß-Bänder der Fußsohle | 75 | Dritter Wadenbeinmuskel | 109 | Oberflächliches Mittelfußquerband |
| 44 | Würfelbein-Kahnbein-Band der Fußsohle | 76 | Sehne des kurzen Wadenbeinmuskels | 110 | Oberflächlicher Ast der mittleren Fußsohlenarterie |
| 45 | Fersenbein-Kahnbein-Band der Fußsohle [Pfannenband] | 77 | Äußere Fußwurzelarterie | 111 | Kreuzförmiger Abschnitt der Zehenbindegewebs-scheide |
| 46 | Fersenbeinbalkon | 78 | Äußerer Fußrückenhautnerv | 112 | Ringförmiger Abschnitt der Zehenbindegewebs-scheide |
| 47 | Fersenbeinhöcker | 79 | Oberes Fußstrecker-halteband | 113 | Sehne des kurzen Zehenbeugers |
| 48 | Innerer Vorsprung des Fersenbeinhöckers | 80 | Kurzer Wadenbeinmuskel | 114 | Sehne des Großzehenabziehers |
| 49 | Fersenbein-Würfelbein-Band der Fußsohle | 81 | Langer Zehenstrecker | 115 | Sehnen des kurzen Zehenbeugers |
| 50 | Rauhigkeit des fünften Mittelfußknochens | 82 | Oberflächlicher Wadenbeinnerv | 116 | Äußere Fußsohlenarterie |
| 51 | Fußsohlenseitige Mittelfußbänder | 83 | Dreiköpfiger Wadenbeinmuskel | 117 | Äußerer Fußsohlennerv |
| 52 | Tiefes Mittelfußquerband | 84 | Hinterer Schienbeinmuskel | 118 | Kurzer Kleinzehenbeuger |
| 53 | Seitenbänder der Mittelfuß-Zehen-Gelenke | 85 | Schienbeinnerv | 119 | Oberflächlicher Ast des äußeren Fußsohlennervs |
| 54 | Langer Zehenbeuger | 86 | Hintere Schienbeinarterie | 120 | Sehnen des langen Zehenbeugers |
| 55 | Vorderer Schienbeinmuskel | 87 | Sehnenscheide des hinteren Schienbeinmuskels | 121 | Regenwurm-muskel |
| 56 | Langer Großzehenstrecker | 88 | Sehnenscheide des langen Zehenbeugers | 122 | Gemeinsame fußsohlenseitige Zehennerven |
| 57 | Sehnenscheide des vorderen Schienbeinmuskels | 89 | Halteband der Fußbeuger | 123 | Sehne des langen Zehenbeugers |
| 58 | Vordere Schienbeinarterie | 90 | Innere Fußsohlenarterie | 124 | Tiefer Ast des äußeren Fußsohlennervs |
| 59 | Tiefer Wadenbeinnerv | 91 | Innerer Fußsohlennerv | 125 | Tiefer Fußsohlenbogen |
| 60 | Unteres Fußstrecker-halteband | 92 | Plantaraponeurose | 126 | Schollenmuskel |
| 61 | Sehnenscheide des langen Zehenstreckers | 93 | Großzehenabzieher | 127 | Sehne des zweibäuchigen Wadenmuskels |
| 62 | Sehnenscheide des langen Großzehenstreckers | 94 | Fußrückenseitige Zehenarterie | 128 | Wadenbeinarterie |
| 63 | Fußrückenarterie | 95 | Fußrückenseitiger Zehennerv | | |
| | | 96 | Viereckiger Fußsohlenmuskel | | |
| | | 97 | Kurzer Zehenbeuger | | |
| | | 98 | Sehne des langen | | |

M34 Modelo del esqueleto del pie con ligamentos

Este detallado modelo muestra varios ligamentos y tendones importantes incluyendo el tendón de Aquiles y el tendón peroneo largo del tobillo. El modelo consta del hueso del pie y las partes inferiores de la tibia y el peroné, incluyendo la membrana intraósea que se encuentra entre ambos. Muestra todos los ligamentos y tendones anatómicamente importantes, tanto los grandes como los pequeños.


M34/1 Modelo del esqueleto del pie con ligamentos y músculos

Este modelo anatómicamente detallado del pie y de la parte inferior de la pierna puede desmontarse en 6 partes extraíbles para realizar un estudio detallado de la zona. El modelo no incluye solamente los huesos, sino que también incorpora los músculos, tendones, ligamentos, nervios, arterias y venas. La vista frontal muestra los músculos extensores de la parte inferior de la pierna. Puede seguirse el discurrir de los tendones bajo el ligamento crural transversal y crural crucial hasta sus puntos de inserción. Además, todas las fundas de los tendones son visibles. La parte dorsal del modelo permite extraer el músculo gemelo para revelar los elementos anatómicos que se hayan debajo. La planta del pie está representada en tres capas, la primera de las cuales muestra el flexor corto de los dedos. Este músculo puede extraerse, mostrando el cuadrado plantar, el tendón del flexor largo de los dedos y el músculo flexor del dedo gordo del pie. Esta segunda capa es a su vez extraíble para mostrar detalles anatómicos situados todavía a mayor profundidad. Este modelo es el mejor de su clase en cuanto a calidad y valor.

- A** Ligamentos del empeine derecho, vista frontal desde arriba
B Ligamentos del pie derecho, vista interior
C Ligamentos del pie derecho, vista externa
D Ligamentos del pie derecho, vista posterior
E Ligamentos de la planta del pie derecho, vista desde abajo
F Empeine del pie derecho, vista frontal desde arriba
G Pie derecho, vista interior
H Pie derecho tras extirpación del músculo abductor del dedo gordo (M. abductor hallucis), vista interna
I Pie derecho, vista externa
J Pie derecho, vista posterior
K Pie derecho tras extirpación del músculo tríceps sura (M. triceps surae), vista posterior
L Planta del pie derecho, vista lateral planta
M Planta del pie derecho tras extirpación de aponeurosis plantar, vista lateral planta
N Planta del pie derecho tras extirpación del músculo flexor corto de los dedos (M. flexor digitorum brevis), vista lateral planta
O Sección transversal del tercio inferior del muslo derecho, vista desde arriba
- | | | |
|--|--|---|
| 1 Tibia | 13 Hueso cuboideo | 22 Ligamento colateral medial (deltoideo), porción tibionavicular |
| 2 Maléolo interno del tobillo | 14 Ligamento bifurcado | 23 Ligamento colateral medial (deltoideo), porción tibiotalar posterior |
| 3 Talón | 15 Ligamento talofibular anterior | 24 Calcáneo |
| 4 Ligamento colateral medial (deltoideo) | 16 Maléolo lateral | 25 Ligamento plantar largo |
| 5 Ligamento talonavicular | 17 Ligamento anterior de cabeza del peroné | 26 Tendón del músculo tibial posterior |
| 6 Hueso navicular | 18 Peroné | 27 Tendón del músculo tibial anterior |
| 7 Ligamentos tarsianos dorsales | 19 Membrana interósea de la pierna | 28 Articulación interfalangeal |
| 8 Huesos metatarsianos (primer hueso metatarsiano) | 20 Ligamento colateral medial (deltoideo), porción tibiotalar anterior | 29 Hueso cuneiforme medial |
| 9 Articulación de la primera falange metatarsiana | 21 Ligamento colateral medial (deltoideo), porción tibioalcánea | 30 Ligamento posterior de la cabeza del peroné |
| 10 Primera falange proximal | | |
| 11 Primera falange distal | | |
| 12 Ligamentos metatarsianos dorsales | | |

- | | | | | | |
|----|---|----|---|-----|--|
| 31 | Articulaciones metatarsofalangeales 1-5 | 60 | Retináculo de los músculos extensores inferiores | 90 | Arteria plantar medial |
| 32 | Huesos metatarsiano (Quinto metatarsiano) | 61 | Vaina del tendón del músculo extensor de los dedos del pie | 91 | Nervio plantar medial |
| 33 | Tendón del músculo peroneo corto | 62 | Vaina del tendón de los músculos extensores largos del dedo gordo | 92 | Aponeurosis plantar |
| 34 | Retículo inferior de los músculos peroneos | 63 | Arteria dorsal del pie | 93 | Músculo abductor del dedo gordo |
| 35 | Tendón del músculo fibular largo | 64 | Músculo extensor corto del dedo gordo | 94 | Arteria digital dorsal |
| 36 | Ligamento calcaneofibular | 65 | Nervio cutáneo dorsal medial | 95 | Nervio digital dorsal del pie |
| 37 | Tendón calcáneo | 66 | Músculos interóseos dorsales | 96 | Músculo flexor accesorio |
| 38 | Retináculo superior de los músculos peroneos | 67 | Tendones de los músculos extensores largos de los dedos | 97 | Músculo flexor corto del dedo |
| 39 | Ligamento tolocalcaneo interóseo | 68 | Tendón del músculo extensor largo del dedo gordo | 98 | Tendón del músculo flexor largo del dedo gordo |
| 40 | Ligamento talofibular posterior | 69 | Nervios digitales dorsales del pie | 99 | Cabeza medial del músculo flexor corto del dedo gordo |
| 41 | Articulaciones metatarsofalangeales, ligamento plantar | 70 | Arterias digitales dorsales | 100 | Músculo extensor corto del dedo |
| 42 | Base ósea del primer hueso metatarsiano | 71 | Músculo abductor del dedo mínimo | 101 | Tendón del músculo tercer peroneo |
| 43 | Ligamentos tarsometatarsianos plantares | 72 | Tendones de los músculos extensores cortos de los dedos | 102 | Vaina del tendón del músculo peroneo largo |
| 44 | Ligamento cuboideonavicular plantar | 73 | Arterias metatarsales dorsales | 103 | Músculo peroneo largo |
| 45 | Ligamento calcaneonavicular plantar | 74 | Arteria arcuata | 104 | Vaina común del tendón del músculo peroneo |
| 46 | Sustentaculum tali | 75 | Músculo tercer peroneo | 105 | Vaina del tendón del músculo peroneo corto |
| 47 | Túber calcáneo | 76 | Tendón del músculo peroneo breve | 106 | Músculo flexor largo del dedo gordo |
| 48 | Borde medial del túber calcáneo | 77 | Arteria tarsal lateral | 107 | Ligamento talocalcaneo posterior |
| 49 | Ligamento calcaneo-cuboideo plantar | 78 | Nervio cutáneo dorsal intermedio | 108 | Vaina del tendón del músculo flexor largo del dedo gordo |
| 50 | Tuberosidad del quinto metatarsiano | 79 | Retináculo del músculo extensor superior | 109 | Ligamento metatarsiano transverso superficial |
| 51 | Ligamentos metatarsianos plantares | 80 | Músculo peroneo corto | 110 | Ramo arterial superficial plantar medial |
| 52 | Ligamento metatarsiano transverso profundo | 81 | Músculo extensor largo de los dedos | 111 | Porción cruciforme de la vaina fibrosa del dedo del pie |
| 53 | Articulaciones metatarsofalangeales, ligamentos colaterales | 82 | Nervio peroneo superficial | 112 | Porción anular de la vaina fibrosa del dedo del pie |
| 54 | Músculo flexor largo de los dedos del pie | 83 | Músculo tríceps sural | 113 | Tendón del músculo flexor corto del dedo |
| 55 | Músculo tibial anterior | 84 | Músculo tibial posterior | 114 | Tendón del músculo abductor del dedo gordo |
| 56 | Músculo extensor largo del dedo gordo | 85 | Músculo tibial | 115 | Tendones de los músculos flexores cortos del dedo |
| 57 | Vaina del tendón del músculo tibial anterior | 86 | Arteria tibial posterior | 116 | Arteria plantar lateral |
| 58 | Arteria tibial anterior | 87 | Vaina del tendón del músculo tibial posterior | 117 | Nervio plantar lateral |
| 59 | Nervio peroneo profundo | 88 | Vaina del tendón del músculo flexor largo del dedo | 118 | Músculo flexor corto del dedo mínimo |
| | | 89 | Retináculo del músculo flexor | | |

- 119 Ramo arterial superficial del nervio plantar lateral
- 120 Tendones de los músculos flexores largos del dedo
- 121 Músculos lumbricales
- 122 Nervios digitales plantares comunes
- 123 Tendón del músculo flexor largo del dedo
- 124 Ramo arterial profunda del nervio plantar lateral
- 125 Arco plantar profundo
- 126 Músculo soleus
- 127 Tendón de los músculos gastrocnemios
- 128 Arteria peronea



M34 Modèle de squelette du pied avec ligaments

Ce modèle détaillé présente de nombreux ligaments et tendons importants, y compris le tendon d'Achille et les tendons longs fibulaires latéraux de la cheville. Le modèle se compose de l'os du pied et des parties inférieures du tibia et de la fibula, y compris la membrane interosseuse. Tous les ligaments et tendons anatomiquement importants, longs et petits, sont montrés.

M34/1 Modèle de squelette du pied avec ligaments et muscles

Ce modèle anatomiquement détaillé du pied et de la jambe inférieure peut être démonté en six pièces amovibles pour une étude détaillée de la région. Ce modèle présente non seulement les os, mais aussi les muscles, les tendons, les ligaments, les nerfs, les artères et les veines. La vue frontale présente les muscles extenseurs de la jambe inférieure. Les tendons peuvent être suivis à leur passage sous les ligaments transverses et croisés cruciaux, sur tout leur parcours en direction des points d'insertion. En outre, toutes les gaines de tendons sont visibles. Sur la partie dorsale du modèle, le muscle gastrocnémien peut être retiré pour révéler les éléments anatomiques plus profonds. La plante du pied est représentée en trois couches, la première présentant les tendons fléchisseurs du doigt. Ce muscle peut être retiré pour révéler la plante du pied, le tendon du long fléchisseur du doigt et le muscle fléchisseur d'hallux. Cette deuxième couche peut ensuite être retirée pour laisser apparaître les détails anatomiques encore plus profonds. Ce modèle est le plus complet en matière de qualité et de valeur.

- A Ligaments du coup-de-pied droit, vue frontale d'en haut
- B Ligaments du pied droit, vue de l'intérieur
- C Ligaments du pied droit, vue de l'extérieur
- D Ligaments du pied droit, vue de derrière
- E Ligaments de la plante du pied droit, vue de dessous
- F Coup-de-pied droit, vue frontale d'en haut
- G Pied droit, vue de l'intérieur
- H Pied droit après retrait du m. abducteur de l'hallux, vue de l'intérieur
- I Pied droit, vue de l'extérieur
- J Pied droit, vue de derrière
- K Pied droit après retrait du m. triceps sural, vue de derrière
- L Plante du pied droit, vue plantaire latérale
- M Plante du pied droit après retrait de l'aponévrose plantaire, vue plantaire latérale
- N Plante du pied droit après retrait du m. court fléchisseur des orteils, vue plantaire latérale
- O Coupe dans le tiers inférieur de la jambe droite, vue d'en haut

- | | | |
|--|--|---|
| 1 Tibia | 15 Ligament talo-fibulaire antérieur | 23 Ligament latéral interne (ligament deltoïde), partie postérieure tibio-talaire |
| 2 Malléole interne | 16 Malléole externe | 24 Calcanéum |
| 3 Talus | 17 Ligament antérieur de la tête fibulaire | 25 Ligament plantaire long |
| 4 Ligament latéral interne (ligament deltoïde) | 18 Fibula | 26 Tendon du muscle jambier postérieur |
| 5 Ligament talo-naviculaire | 19 Membrane interosseuse de la jambe | 27 Tendon du muscle jambier antérieur |
| 6 Os naviculaire | 20 Ligament latéral interne (ligament deltoïde), partie antérieure tibio-talaire | 28 Articulation interphalangienne |
| 7 Ligaments tarsiens dorsaux | 21 Ligament latéral interne (ligament deltoïde), partie tibio-calcanéenne | 29 Cunéiforme interne |
| 8 1er métatarsien | 22 Ligament latéral interne (ligament deltoïde), partie tibio-naviculaire | 30 Ligament postérieur de la tête fibulaire |
| 9 1ère articulation métatarsophalangienne | | 31 1ère à 5ème articulations métatarsophalangiennes |
| 10 Phalange proximale | | 32 5ème métatarsien |
| 11 Phalange distale | | |
| 12 Ligaments métatarsiens dorsaux | | |
| 13 Cuboïde | | |
| 14 Ligament bifurqué | | |

- | | | | | | |
|----|---|----|---|-----|---|
| 33 | Tendon du muscle fibulaire court | 61 | Gaine tendineuse du muscle long extenseur des orteils | 93 | Abducteur de l'hallux |
| 34 | Rétinaculum inférieur des muscles fibulaires | 62 | Gaine tendineuse du muscle long extenseur de l'hallux | 94 | Artère digitale dorsale du pied |
| 35 | Tendon du muscle fibulaire long | 63 | Artère dorsale du pied | 95 | Nerf digital dorsal du pied |
| 36 | Ligament calcanéo-fibulaire | 64 | Muscle court extenseur de l'hallux | 96 | Muscle carré plantaire |
| 37 | Tendon d'Achille | 65 | Nerf cutané dorsal médial | 97 | Muscle court fléchisseur des orteils |
| 38 | Rétinaculum supérieur des muscles fibulaires | 66 | Muscles interosseux dorsaux du pied | 98 | Tendon du muscle long fléchisseur de l'hallux |
| 39 | Ligament interosseux talo-calcanéen | 67 | Tendons du muscle long extenseur des orteils | 99 | Chefinterne du muscle court fléchisseur de l'hallux |
| 40 | Ligament talo-fibulaire postérieur | 68 | Tendon du muscle long extenseur de l'hallux | 100 | Muscle court extenseur des orteils |
| 41 | Ligaments plantaires des articulations métatarso-phalangiennes | 69 | Nerfs digitaux dorsaux du pied | 101 | Tendon du troisième muscle fibulaire |
| 42 | Base du premier métatarsien | 70 | Artères digitales dorsales du pied | 102 | Gaine tendineuse du fibulaire long |
| 43 | Ligaments tarso-métatarsiens plantaires | 71 | Abducteur du petit orteil | 103 | Fibulaire long |
| 44 | Ligament cuboïdo-naviculaire plantaire | 72 | Tendons du muscle court extenseur des orteils | 104 | Gaines tendineuses communes des muscles fibulaires |
| 45 | Ligament calcanéo-naviculaire plantaire [spring ligament] | 73 | Artères métatarsiennes dorsales | 105 | Gaine tendineuse du fibulaire court |
| 46 | Sustentaculum tali | 74 | Artère arquée | 106 | Muscle long fléchisseur de l'hallux |
| 47 | Tubérosité calcanéenne | 75 | Troisième fibulaire | 107 | Ligament talo-calcanéen postérieur |
| 48 | Apophyse interne de la tubérosité calcanéenne | 76 | Tendon du muscle fibulaire court | 108 | Gaine tendineuse du muscle long fléchisseur de l'hallux |
| 49 | Ligament calcanéo-cuboïde plantaire | 77 | Artère tarsienne externe | 109 | Ligament métatarsien transverse superficiel |
| 50 | Rugosité du cinquième métatarsien | 78 | Nerf cutané dorsal intermédiaire | 110 | Branche superficielle de l'artère plantaire médiale |
| 51 | Ligaments métatarsiens plantaires | 79 | Rétinaculum supérieur des extenseurs | 111 | Partie cruciforme de la gaine fibreuse des orteils |
| 52 | Ligament métatarsien transverse profond | 80 | Fibulaire court | 112 | Partie annulaire de la gaine fibreuse des orteils |
| 53 | Ligaments collatéraux des articulations métatarso-phalangiennes | 81 | Muscle long extenseur des orteils | 113 | Tendon du muscle court fléchisseur des orteils |
| 54 | Muscle long fléchisseur des orteils | 82 | Nerf fibulaire superficiel | 114 | Tendon de l'abducteur de l'hallux |
| 55 | Muscle jambier antérieur | 83 | Muscle fibulaire à trois chefs | 115 | Tendons du muscle court fléchisseur des orteils |
| 56 | Muscle long extenseur de l'hallux | 84 | Muscle jambier postérieur | 116 | Artère plantaire externe |
| 57 | Gaine tendineuse du muscle jambier antérieur | 85 | Nerf tibial | 117 | Nerf plantaire externe |
| 58 | Artère tibiale antérieure | 86 | Artère tibiale postérieure | 118 | Muscle court fléchisseur du petit orteil |
| 59 | Nerf fibulaire profond | 87 | Gaine tendineuse du muscle jambier postérieur | 119 | Branche superficielle du nerf plantaire externe |
| 60 | Rétinaculum inférieur des extenseurs | 88 | Gaine tendineuse du muscle long fléchisseur des orteils | 120 | Tendons du muscle long fléchisseur des orteils |
| | | 89 | Rétinaculum des fléchisseurs | | |
| | | 90 | Artère plantaire interne | | |
| | | 91 | Nerf plantaire interne | | |
| | | 92 | Aponévrose plantaire | | |

M34, M34/1

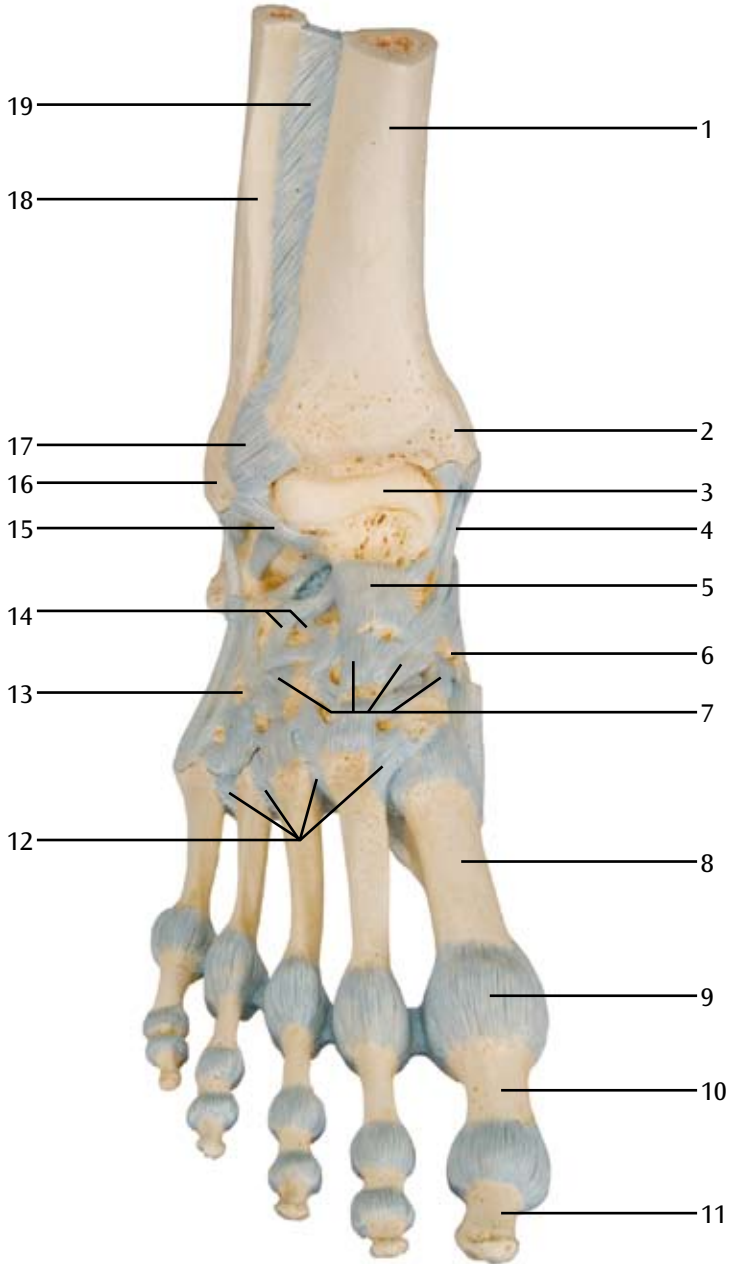
Français

- 121 Muscles lombricaux
- 122 Nerfs digitaux plantaires communs
- 123 Tendon du muscle long fléchisseur des orteils
- 124 Branche profonde du nerf plantaire externe
- 125 Arche plantaire profonde
- 126 Muscle soléaire
- 127 Tendon du muscle gastrocnémien
- 128 Artère fibulaire

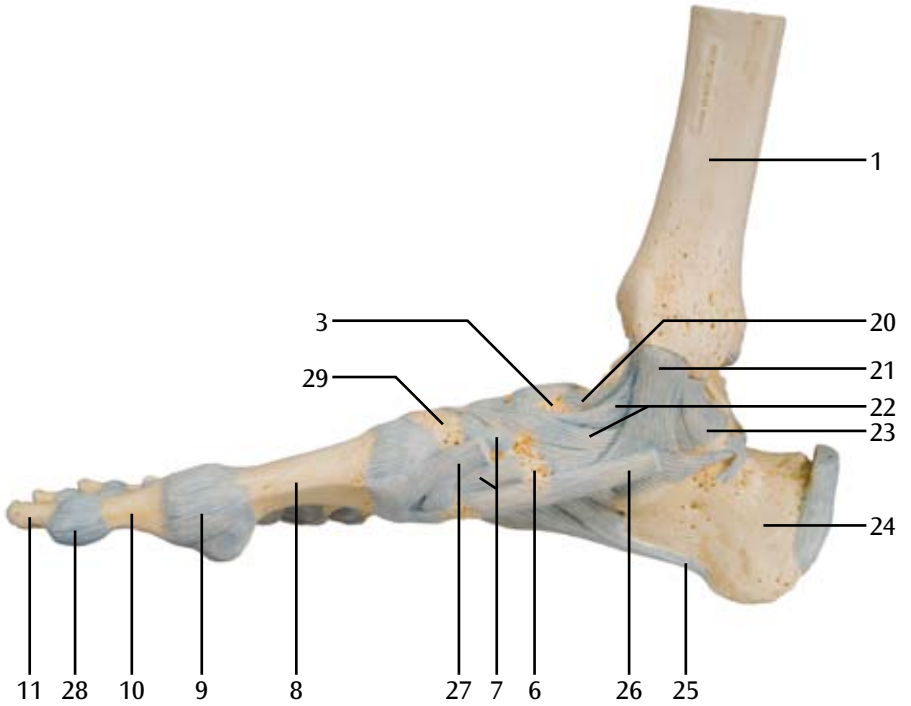


M34

A

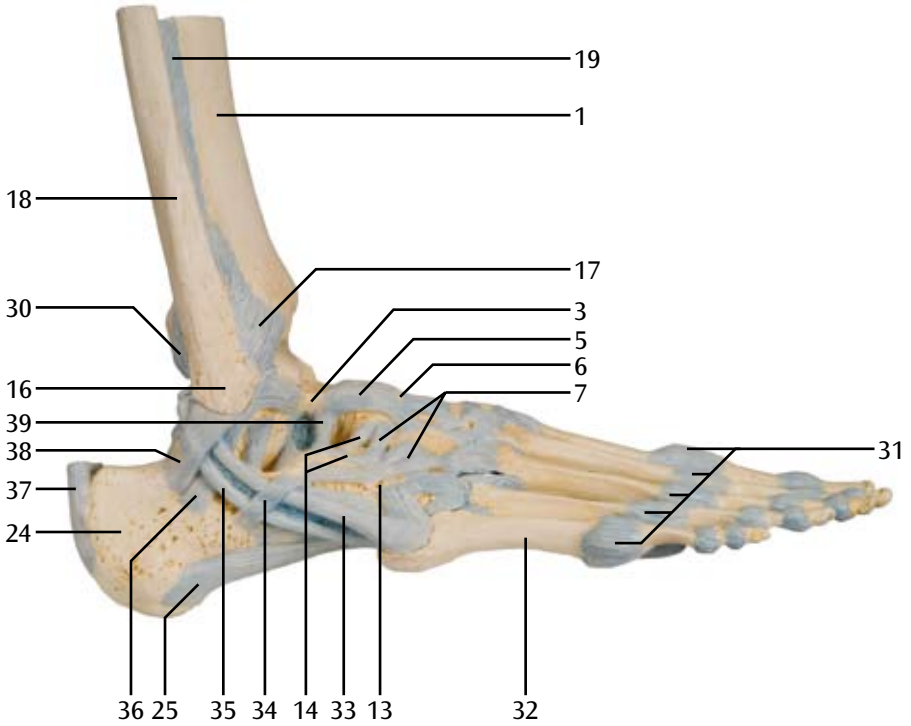


M34 B

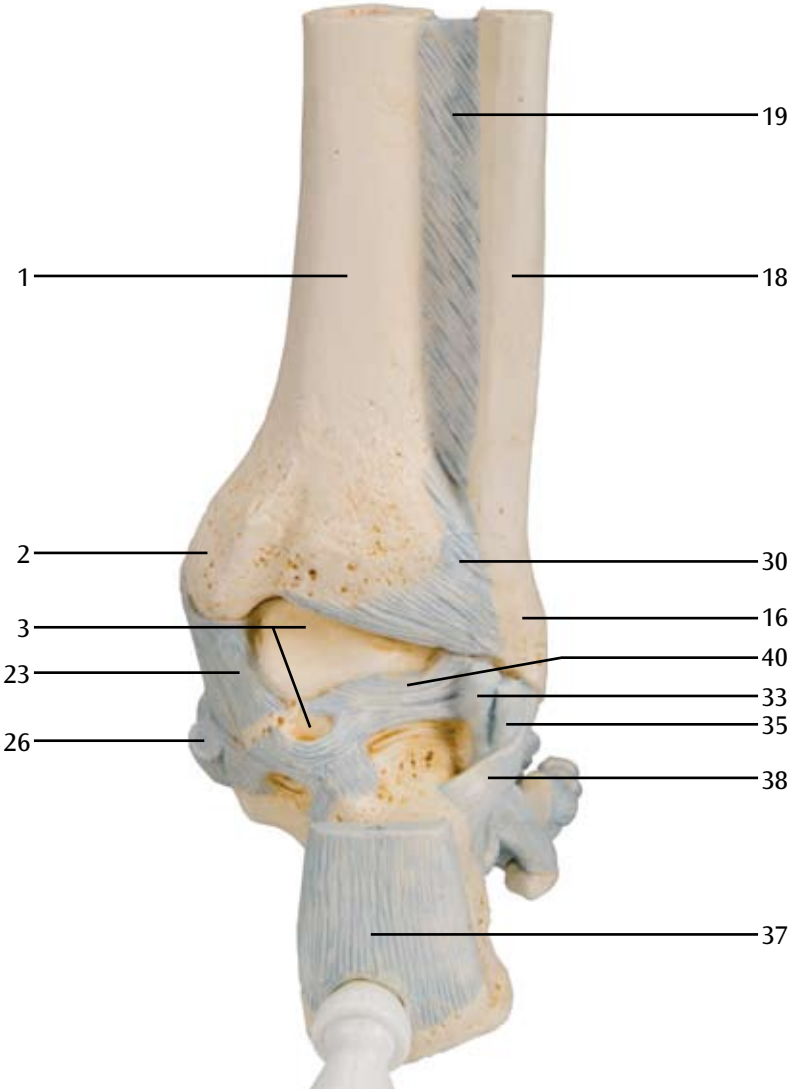


M34

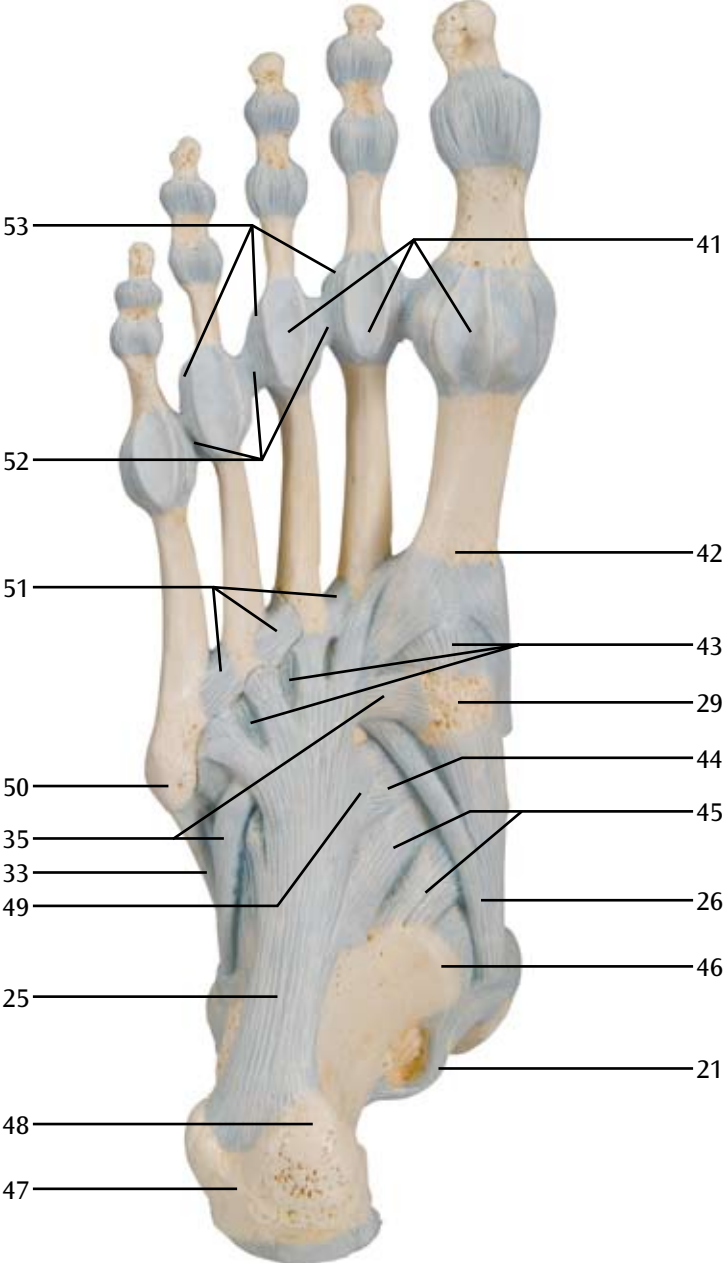
C



M34
D

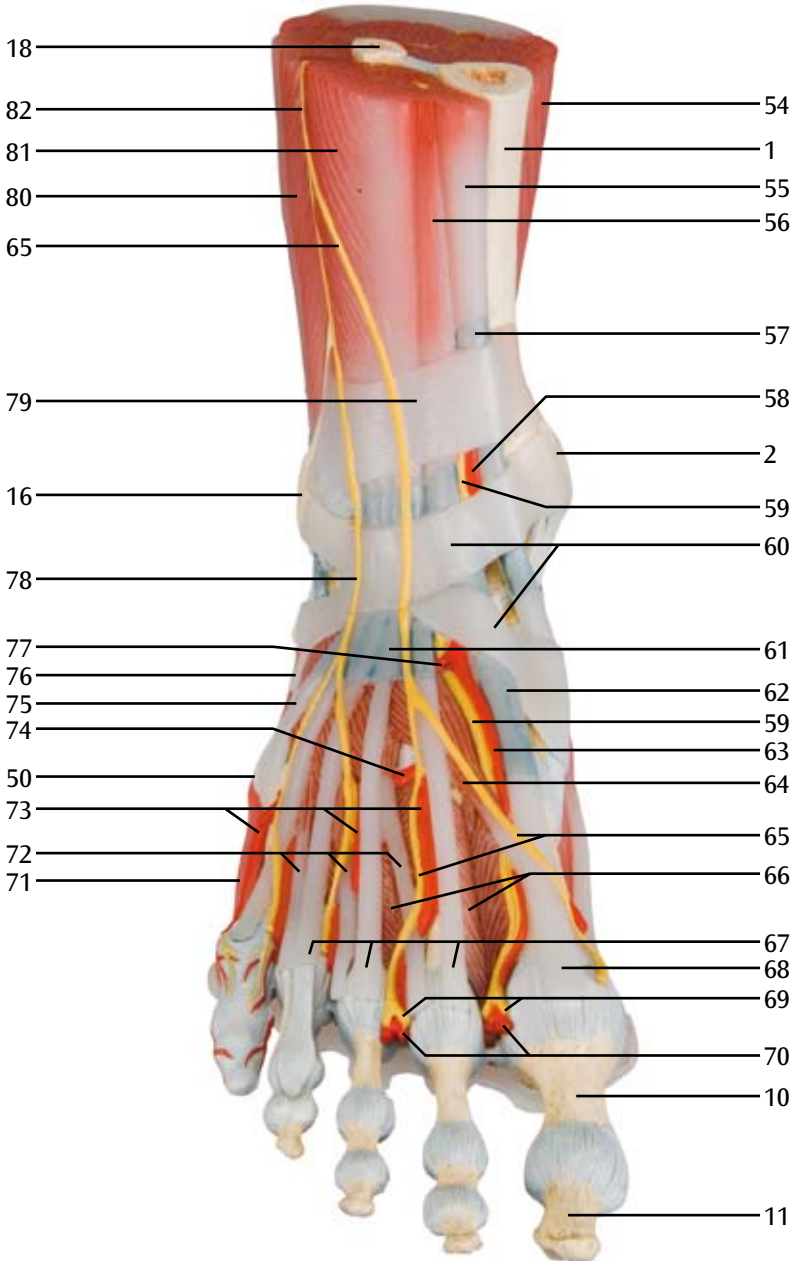


M34
E



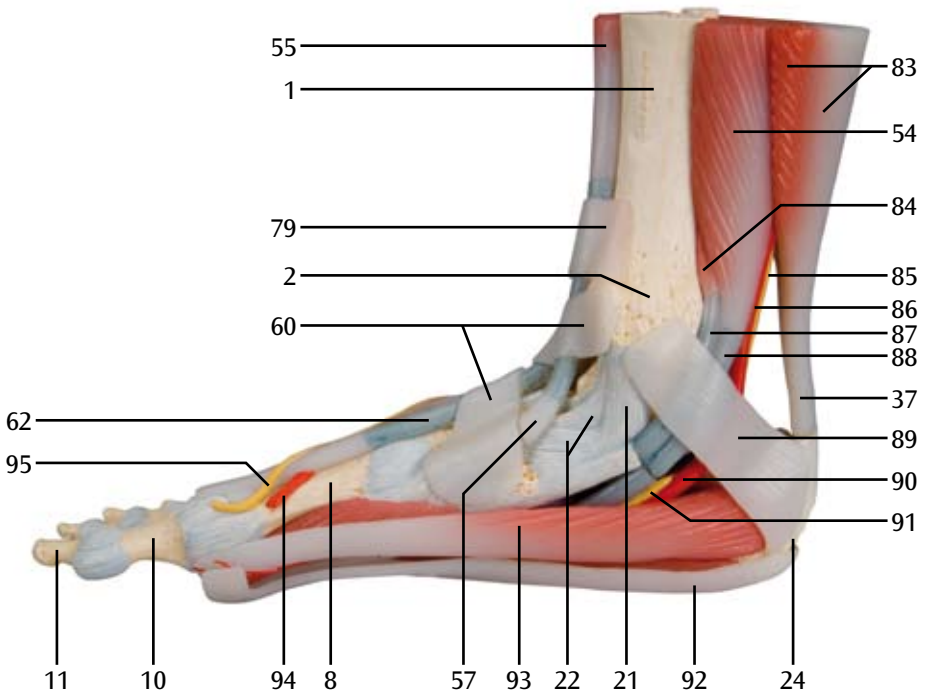
M34/1

F

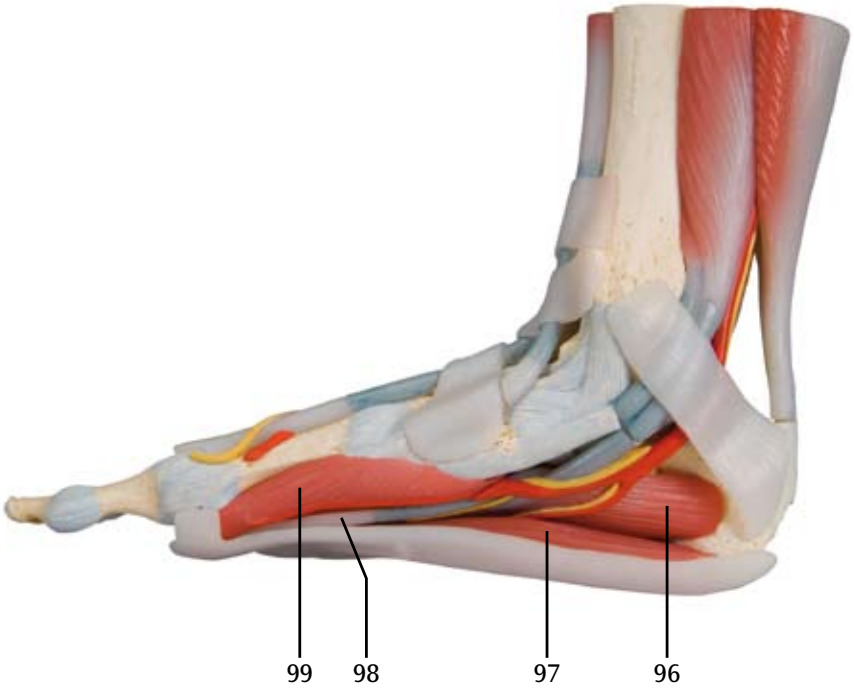


M34/1

G

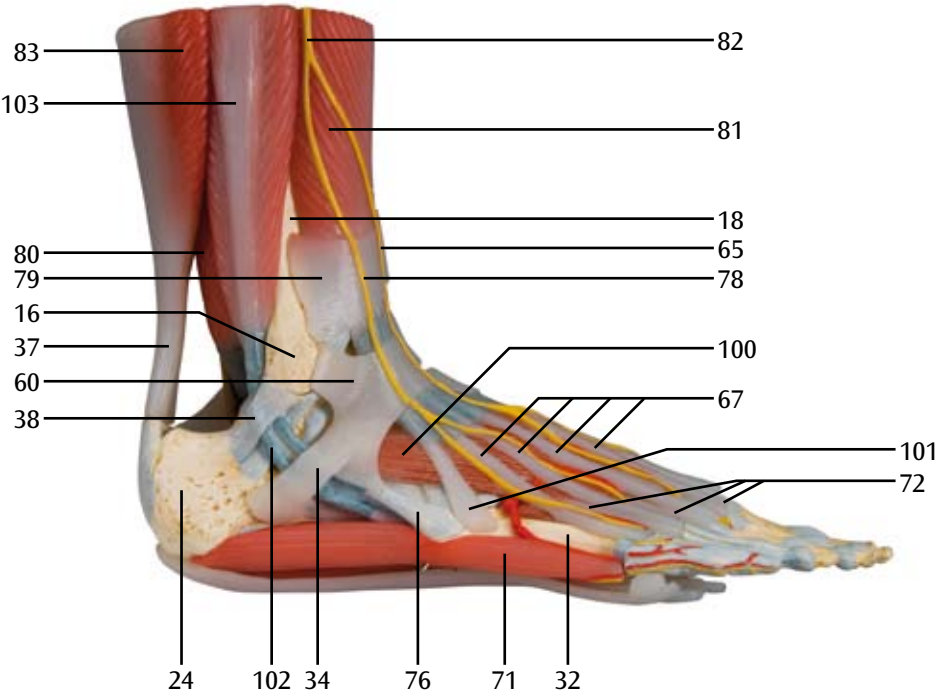


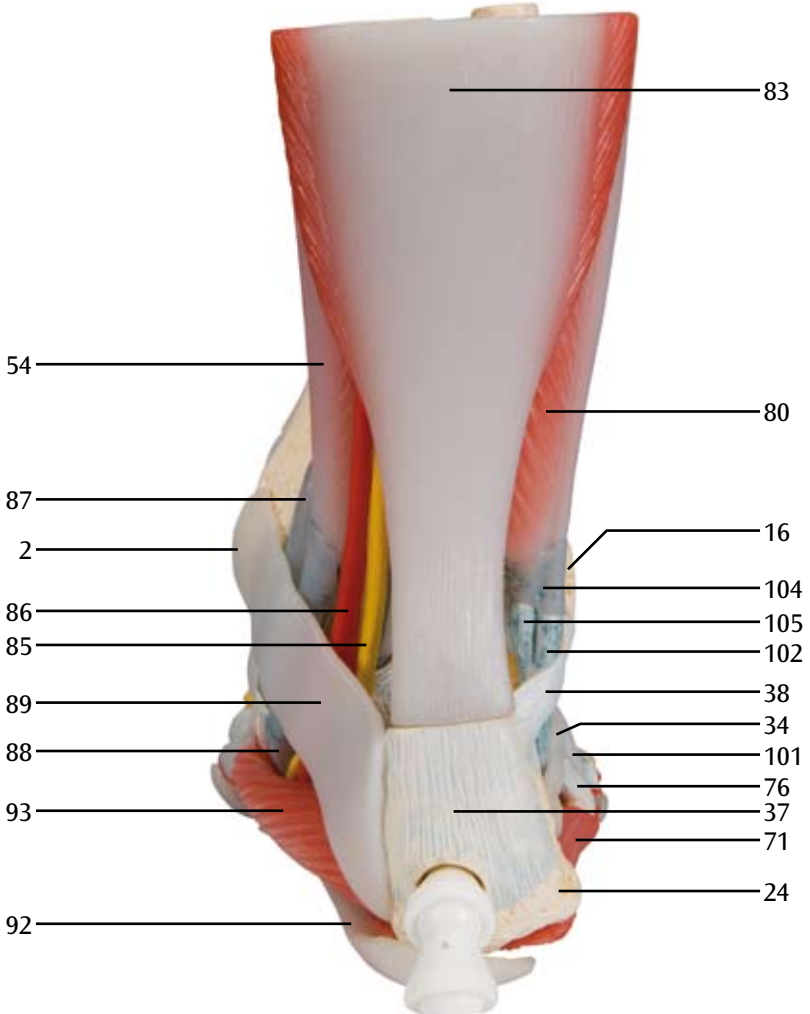
M34/1
H



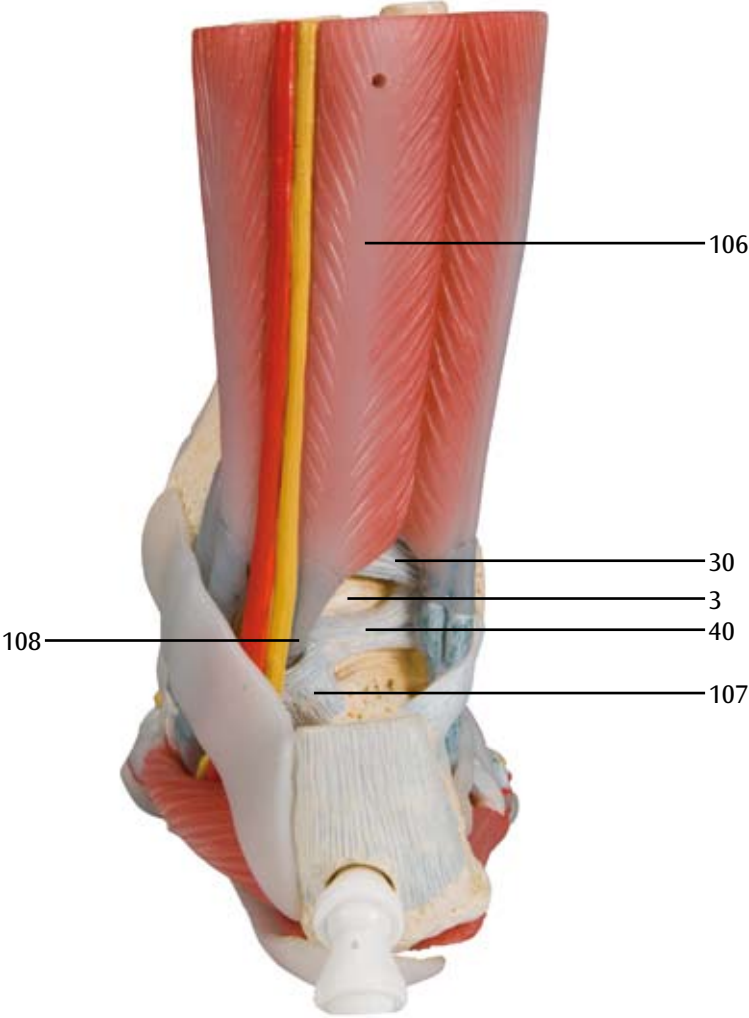
M34/1

I



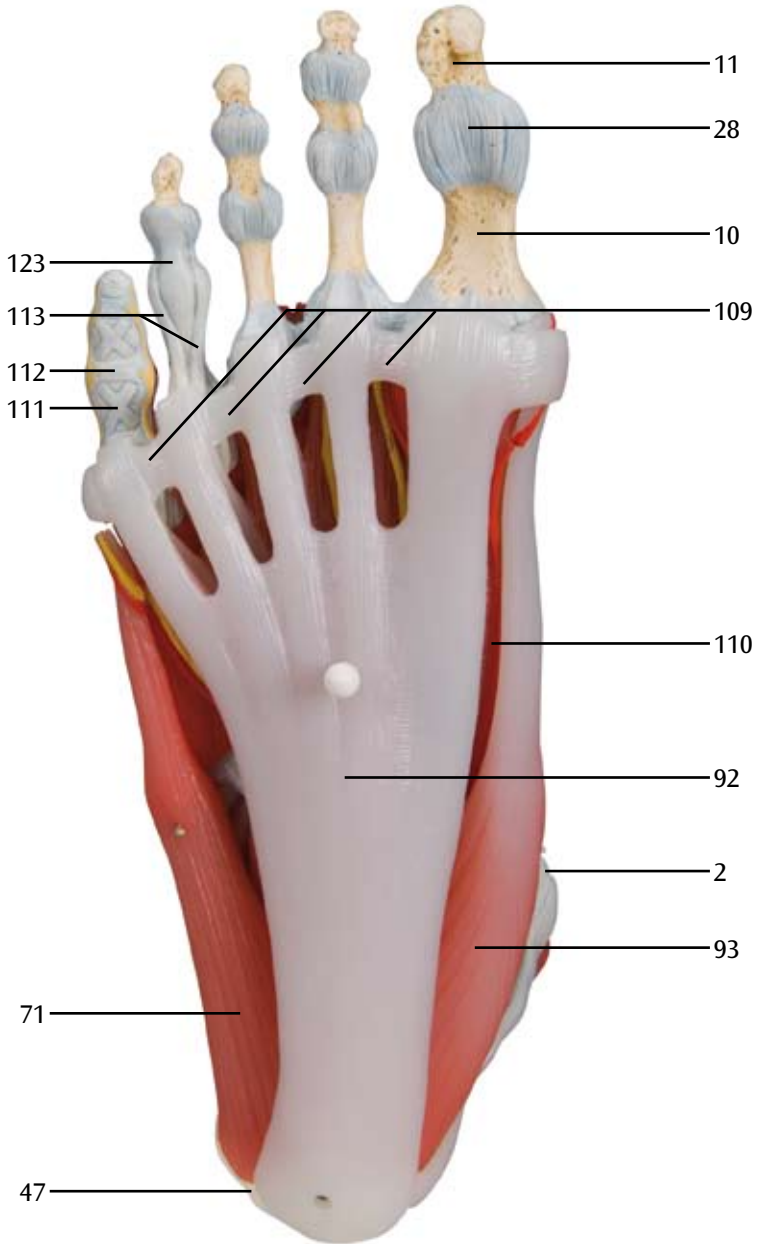


M34/1
K



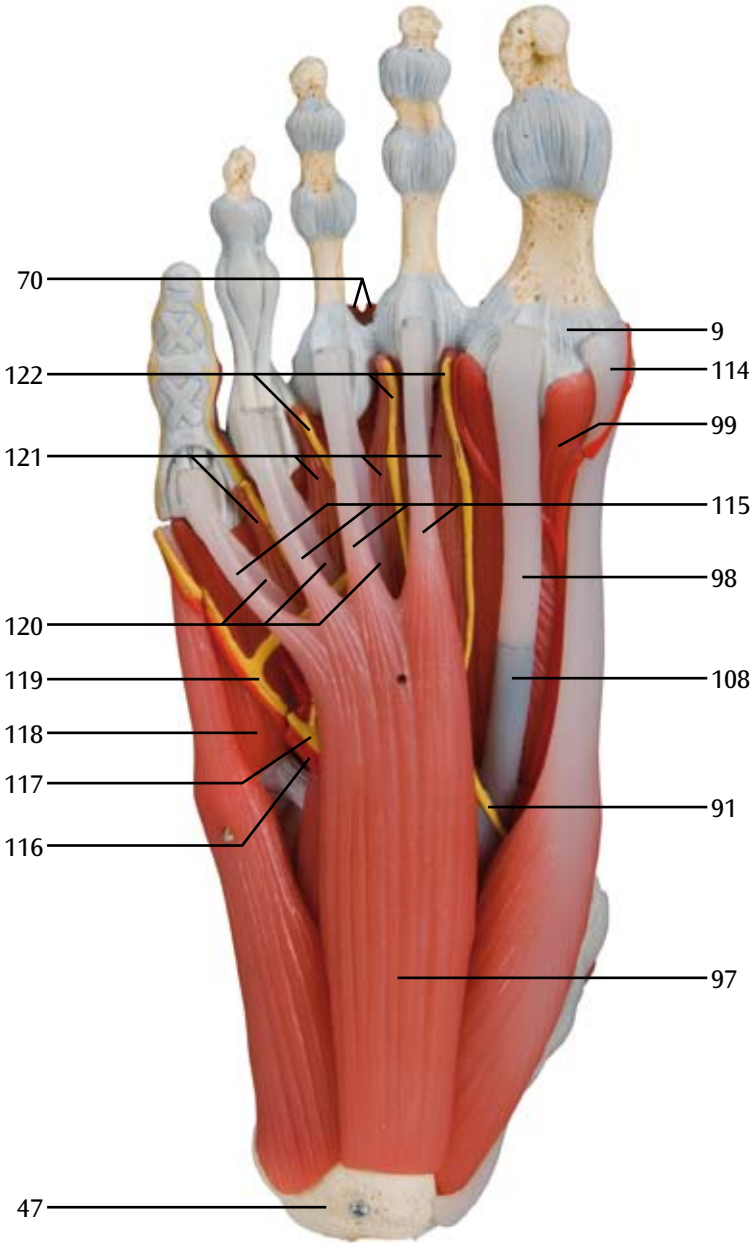
M34/1

L

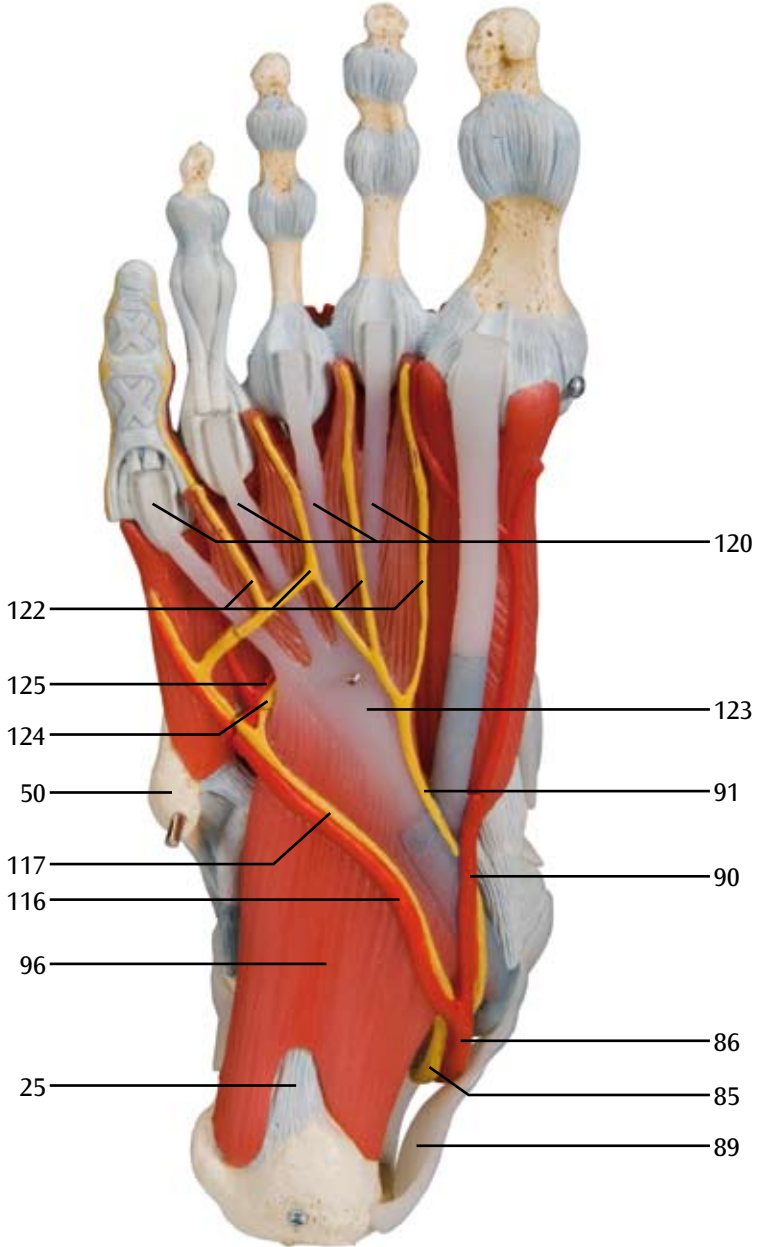


M34/1

M

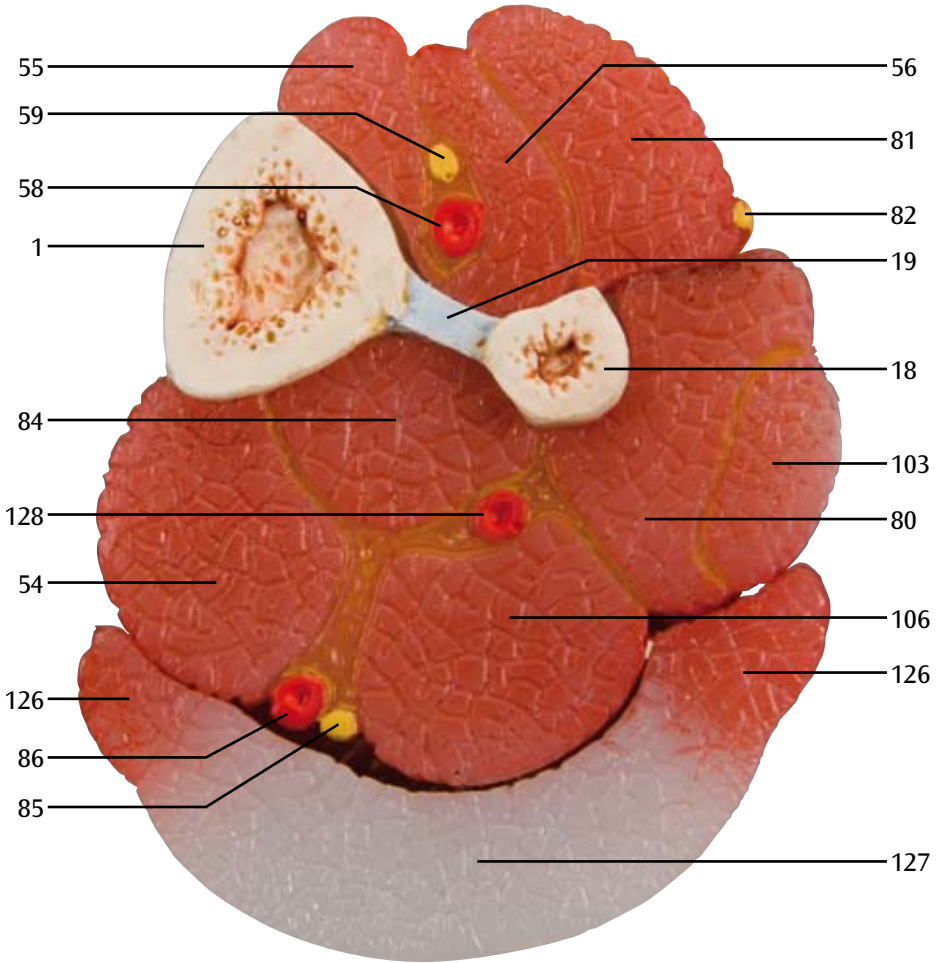


M34/1
N



M34/1

0



M34 Modelo de esqueleto do pé com ligamentos.

Este modelo detalhado mostra inúmeros ligamentos e tendões de grande relevância, entre eles o de Aquiles e os tendões fibulares longos do tornozelo. O modelo é formado pelo osso do pé e as partes inferiores da tibia e da, com a membrana intra-óssea situada entre ambos. Todos os ligamentos e tendões anatomicamente importantes, grandes e pequenos, são mostrados.

M34/1 Modelo de esqueleto do pé com ligamentos e músculos

Este modelo com detalhes anatômicos do pé e da parte inferior da perna pode ser demonstrado em 6 partes removíveis, permitindo um estudo detalhado da área. Além dos ossos, esse modelo também possui os músculos, tendões, ligamentos, nervos, artérias e veias. A parte da frente mostra os músculos extensores da parte inferior da perna. Os tendões podem ser seguidos pela sua passagem por baixo dos ligamentos transversais e crural crucial até os seus pontos de inserção. Além disso, todas as bainhas tendinosas. Na parte dorsal do modelo, o músculo gastrocnêmio pode ser removido para mostrar elementos anatômicos mais profundos. A sola do pé é mostrada em três camadas, a primeira delas mostrando o músculo flexor curto plantar. Esse também pode ser movido, exibindo o músculo quadrado plantar, o tendão do flexor longo dos dedos e o músculo flexor do hálux. Por sua vez, essa segunda camada pode ser removida para mostrar detalhes anatômicos ainda mais profundos. Esse modelo é o melhor do seu tipo em termos de valor e qualidade.

- A Ligamentos do dorso do pé direito, vista ântero-superior
- B Ligamentos do pé direito, vista interna
- C Ligamentos do pé direito, vista externa
- D Ligamentos do pé direito, vista posterior
- E Ligamentos da planta do pé direito, vista inferior
- F Dorso do pé direito, vista ântero-lateral
- G Pé direito, vista interna
- H Pé direito após retirada do músculo abductor do hálux, vista interna
- I Pé direito, vista externa
- J Pé direito, vista posterior
- K Pé direito após retirada do músculo tríceps da perna, vista posterior
- L planta do pé direito, vista da lateral da planta do pé
- M planta do pé direito, vista após retirada da aponeurose plantar, vista da lateral da planta do pé
- N planta do pé direito após retirada do músculo flexor digitorum brevis, vista da lateral da planta do pé
- O Seção transversal do terço inferior da perna direita, vista superior

- | | | |
|---|--|--|
| 1 Tibia | 15 Ligamento talofibular anterior | 23 Ligamento medial [ligamento deltóide], parte tibiotalar posterior |
| 2 Maléolo medial | 16 Maléolo lateral | 24 Calcâneo |
| 3 Tálus | 17 Ligamento anterior da cabeça da fíbula | 25 Ligamento plantar longo |
| 4 Ligamento medial [ligamento deltóide], parte tibioalcânea | 18 Fíbula | 26 Tendão do músculo tibial posterior |
| 5 Ligamento talonavicular | 19 Membrana interóssea da perna | 27 Tendão do músculo tibial anterior |
| 6 Navicular | 20 Ligamento medial [ligamento deltóid], parte tibiotalar anterior | 28 Articulação interfalangeana |
| 7 Ligamentos tarsais dorsais | 21 Ligamento medial [ligamento deltóide], parte tibioalcânea | 29 Osso cuneiforme medial |
| 8 Metatarso I | 22 Ligamento medial [ligamento deltóide], parte tibionavicular | 30 Ligamento posterior da cabeça da fíbula |
| 9 Articulação metatarso-falangeana I | | 31 Articulações metatarsofalangeanas I-V |
| 10 Falange proximal I | | 32 Osso metatarsal V |
| 11 Falange distal I | | 33 Tendão do músculo fibular curto [peroneus brevis] |
| 12 Ligamentos metatarsais dorsais | | |
| 13 Vubóide | | |
| 14 Ligamento bifurcado | | |

- 34 Retináculo do músculo fibular inferior
- 35 Tendão do músculo fibular longo [peroneus longus]
- 36 Ligamento calcaneofibular
- 37 Tendão do calcâneo [tendão de Aquiles]
- 38 Retináculo do músculo fibular superior
- 39 Ligamento interósseo talocalcanear
- 40 Ligamento talofibular posterior
- 41 Ligamentos plantares das articulações metatarsofalangeanas
- 42 Base do osso metatársico I
- 43 Ligamentos plantares tarsometatarsais
- 44 Ligamento cuboideo-navicular plantar
- 45 Ligamento calcaneo-navicular plantar
- 46 Sustentáculo do tálus
- 47 Tuberosidade do calcâneo
- 48 Processo medial da tuberosidade do calcâneo
- 49 Ligamento calcaneo-cubóide plantar
- 50 Tuberosidade do V osso metatársico
- 51 Ligamentos metatarsais plantares
- 52 Ligamento metatarsal transverso profundo
- 53 Ligamentos colaterais das articulações metatarsofalangeanas
- 54 Músculo flexor longo dos dedos
- 55 Músculo tibial anterior
- 56 Músculo extensor longo do hálux
- 57 Bainha tendinosa do músculo tibial anterior
- 58 Artéria tibial anterior
- 59 Nervo fibular profundo [nervo peroneal profundo]
- 60 Retináculo do músculo extensor inferior
- 61 Bainha tendinosa do músculo extensor longo dos dedos
- 62 Bainha tendinosa do músculo extensor longo do hálux
- 63 Artéria dorsal do pé
- 64 Músculo extensor curto do hálux
- 65 Nervo cutâneo dorsal medial
- 66 Músculos interósseos dorsais
- 67 Tendões do músculo extensor longo dos dedos
- 68 Tendão do músculo extensor longo do hálux
- 69 Nervos dorsais dos dedos
- 70 Artérias dorsais dos dedos
- 71 Músculo abductor do V dedo
- 72 Tendões do músculo extensor curto
- 73 Artérias metatarsais dorsais
- 74 Artéria arqueada
- 75 Músculo fibular terceiro
- 76 Tendão do músculo fibular curto
- 77 Artéria tarsal lateral
- 78 Nervo cutâneo dorsal intermédio
- 79 Retináculo do músculo extensor superior
- 80 Músculo fibular curto
- 81 Músculo extensor longo dos dedos
- 82 Nervo fibular superficial
- 83 Músculo tríceps da perna
- 84 Músculo tibial posterior
- 85 Nervo tibial
- 86 Artéria tibial posterior
- 87 Bainha tendinosa do músculo tibial posterior
- 88 Bainha tendinosa do músculo flexor longo dos dedos
- 89 Retináculo do músculo flexor
- 90 Artéria plantar medial
- 91 Nervo plantar medial
- 92 Aponeurose plantar
- 93 Músculo abductor do hálux
- 94 Artéria digital dorsal
- 95 Nervo digital dorsal do pé
- 96 Músculo quadrado da planta do pé [músculo flexor acessório]
- 97 Músculo flexor curto dos dedos
- 98 Tendão do músculo flexor longo do hálux
- 99 Cabeça medial do músculo flexor curto do hálux
- 100 Músculo extensor curto dos dedos
- 101 Tendão do músculo fibular terceiro
- 102 Bainha tendinosa do músculo fibular longo
- 103 Músculo fibular longo
- 104 Bainha tendinosa comum dos músculos fibulares
- 105 Bainha tendinosa do músculo fibular curto
- 106 Músculo flexor longo do hálux
- 107 Ligamento talocalcanear posterior
- 108 Bainha tendinosa do músculo flexor longo do hálux
- 109 Ligamento metatarsal transverso superficial
- 110 Ramo superficial da artéria plantar medial
- 111 Parte cruciforme da bainha fibrosa dos dedos
- 112 Parte anular da bainha fibrosa dos dedos
- 113 Tendão do músculo flexor curto dos dedos
- 114 Tendão do músculo abductor do hálux
- 115 Tendões do músculo flexor curto dos dedos
- 116 Artéria plantar lateral
- 117 Nervo plantar lateral
- 118 Músculo flexor curto do do V dedo
- 119 Ramo superficial do nervo plantar lateral
- 120 Tendões do músculo flexor longo dos dedos
- 121 Nervos lumbricais
- 122 Nervos digitais plantares comuns
- 123 Tendão do músculo flexor longo dos dedos
- 124 Ramo profundo do nervo plantar lateral

M34, M34/1

Português

- 125 Arco plantar profundo
- 126 Músculo sóleo
- 127 Tendão do músculo gastrocnêmio
- 128 Artéria fibular



M34 Modello di scheletro del piede con legamenti

Questo modello dettagliato evidenzia numerosi legamenti e tendini importanti, tra cui il tendine di Achille e del peroneo lungo della caviglia. Il modello prevede l'osso del piede e porzioni inferiori di tibia e fibula, compresa la membrana intraossea che si trova tra i due. Sono inoltre illustrati tutti i legamenti e i tendini anatomicamente rilevanti, grandi e piccoli.

M34/1 Modello di scheletro del piede con legamenti e muscoli

Questo modello anatomicamente dettagliato del piede e del polpaccio può essere smontato in 6 pezzi asportabili, per consentire uno studio dettagliato della regione. Il modello non propone solo ossa ma anche muscoli, tendini, legamenti, nervi, arterie e vene. La vista frontale mostra i muscoli estensori del polpaccio. I tendini possono essere seguiti nel loro passaggio sotto i legamenti trasverso e crociato della coscia, sino ai punti d'inserzione. Sono inoltre visibili tutte le guaine dei tendini. Sulla porzione dorsale del modello il muscolo gastrocnemio è asportabile, per consentire di osservare gli elementi anatomici più profondi. La pianta del piede è rappresentata in tre strati. Il primo mostra il flessore breve delle dita. Questo muscolo può essere asportato per mettere in luce il quadrato della pianta, il tendine del flessore lungo delle dita e il flessore dell'alluce. A sua volta questo secondo strato può essere asportato per evidenziare i dettagli anatomici più profondi. Questo modello è sicuramente il migliore nel suo genere per qualità e prezzo.

- A Legamenti del dorso del piede destro, vista antero-superiore
- B Legamenti del piede destro, vista dall'interno
- C Legamenti del piede destro, vista dall'esterno
- D Legamenti del piede destro, vista posteriore
- E Legamenti plantari del piede, vista inferiore
- F Dorso del piede destro, vista antero-superiore
- G Piede destro, vista posteriore
- H Piede destro dopo la rimozione del M. adduttore dell'alluce, vista dall'interno
- I Piede destro, vista dall'esterno
- J Piede destro, vista posteriore
- K Piede destro dopo la rimozione del M. tricipite surale, vista posteriore
- L Pianta del piede destro, vista laterale della pianta
- M Pianta del piede destro dopo la rimozione dell'aponeurosi plantare, vista laterale della pianta
- N Pianta del piede destro dopo la rimozione del M. flessore breve delle dita, vista laterale della pianta del piede
- O Sezione trasversale attraverso il terzo inferiore della gamba, vista dall'alto

1 Tibia	13 Cuboide	23 Legamento deltoideo, parte posteriore tibio-fibulare
2 Malleolo mediale	14 Legamento biforcuto	24 Calcagno
3 Astragalo	15 Legamento fibulo-talare anteriore	25 Legamento plantare lungo
4 Legamento deltoideo	16 Malleolo laterale	26 Tendine del muscolo tibiale posteriore
5 Legamento astragalo-scafoideo	17 Legamento anteriore della testa della fibula	27 Tendine del muscolo tibiale anteriore
6 Scafoide	18 Fibula	28 Articolazione delle dita
7 Legamenti tarsali laterali del piede	19 Membrana interossea della gamba	29 Osso cuneiforme interno
8 1. Ossa del metatarso	20 Legamento deltoideo, sezione anteriore di tibia-astragalo	30 Legaento posteriore della testa della fibula
9 1. Articolazione metatarso-falangea	21 Legamento deltoideo, sezione di tibia-calcagno	31 1. - 5. Articolazione metatarso-falangea
10 Falange prossimale dell'alluce	22 Legamento deltoideo, sezione di tibia-scafoide	32 5. Ossa del metatarso

- 33 Tendine del muscolo fibulare breve
- 34 Legamento inferiore dei muscoli fibulari
- 35 Tendine del muscolo fibulare lungo
- 36 Legamento fibulo-calcaneale
- 37 Tendine di Achille
- 38 Legamento superiore dei muscoli fibulari
- 39 Legamento talo-calcaneale interosseo
- 40 Legamento fibulo-talare posteriore
- 41 Legamenti plantari delle articolazione metatarso-falangee
- 42 Base del primo osso metatarsale
- 43 Legamenti tarso-metatarsali plantari
- 44 Legamento navicolo-cuboideo plantare
- 45 Legamento calcaneo-navicolare plantare
- 46 Sustentaculum tali
- 47 Tuberosità calcaneale
- 48 Prominenza interna della tuberosità calcaneale
- 49 Legamento calcaneo-cuboideo plantare
- 50 Tuberosità del 5° osso metatarsale
- 51 Legamenti metatarsali laterali
- 52 Legamento trasverso profondo del metatarso
- 53 Legamenti laterali delle articolazione metatarso-falangee
- 54 Flessore lungo delle dita
- 55 Muscolo tibiale anteriore
- 56 Estensore lungo dell'alluce
- 57 Guaina tendinea del muscolo tibiale anteriore
- 58 Arteria tibiale anteriore
- 59 Nervo safeno profondo
- 60 Retinacolo inferiore del soleo
- 61 Guaina tendinea dell'estensore lungo delle dita
- 62 Guaina tendinea dell'estensore lungo dell'alluce
- 63 Arteria dorsale del piede
- 64 Estensore breve dell'alluce
- 65 Nerco cutaneo dorsale intermedio
- 66 Muscoli interossei dorsali
- 67 Tendini dell'estensore lungo delle dita
- 68 Tendine dell'estensore lungo dell'alluce
- 69 Nervi digitali dorsali
- 70 Arterie digitali dorsali
- 71 Abduuttore del 5° dito
- 72 Tendini dell'estensore breve delle dita
- 73 Arterie metatarsali dorsali
- 74 Arteria arcuata
- 75 Peroneo terzo
- 76 Tendine del muscolo peroneo breve
- 77 Arteria tarsale esterna
- 78 Nervo cutaneo dorsale esterno
- 79 Retinacolo superiore del soleo
- 80 Muscolo peroneo breve
- 81 Estensore lungo delle dita
- 82 Nervo peroneo superficiale
- 83 Muscolo tricipite surale
- 84 Muscolo tibiale posteriore
- 85 Nervo tibiale
- 86 Arteria tibiale posteriore
- 87 Guaina tendinea del muscolo tibiale posteriore
- 88 Guaina tendinea del flessore lungo delle dita
- 89 Retinacolo del muscolo tibiale anteriore
- 90 Arteria plantare interna
- 91 Nervo plantare interno
- 92 Aponeurosi plantare
- 93 Abduuttore dell'alluce
- 94 Arteria digitale dorsale
- 95 Nervo digitale dorsale
- 96 Muscolo quadrato plantare
- 97 Flessore breve delle dita
- 98 Tendine del flessore lungo dell'alluce
- 99 Capo interno del flessore breve dell'alluce
- 100 Estensore breve delle dita
- 101 Tendine del muscolo peroneo terzo
- 102 Guaina tendinea del muscolo peroneo lungo
- 103 Muscolo peroneo lungo
- 104 Guaine tendinee comuni dei muscoli peronei
- 105 Guaina tendinea del muscolo peroneo breve
- 106 Flessore lungo dell'alluce
- 107 Legamento talo-calcaneale posteriore
- 108 Guaina tendinea del flessore lungo dell'alluce
- 109 Legamento trasverso intermedio superficiale
- 110 Ramo superficiale dell'arteria plantare intermedia
- 111 Parte crociata della guaina fibrosa delle dita
- 112 Parte anulare della guaina fibrosa delle dita
- 113 Tendine dell'estensore breve delle dita
- 114 Tendine dell'abduuttore dell'alluce
- 115 Tendine del flessore breve delle dita
- 116 Arteria plantare esterna
- 117 Nervo plantare esterno
- 118 Flessore breve del 5° dito
- 119 Ramo superficiale del nervo plantare esterno
- 120 Tendini del flessore lungo delle dita
- 121 Muscoli lombricali
- 122 Nervi digitali plantari comuni
- 123 Tendine del flessore lungo delle dita
- 124 Ramo profondo del nervo plantare esterno
- 125 Arco plantare profondo
- 126 Muscolo soleo
- 127 Tendine del muscolo gastrocnemio
- 128 Arteria peronea

M34 足関節、靭帯付モデル

この足関節モデルは、重要な靭帯とアキレス腱、長腓骨腱をはじめとする腱を再現しています。足骨と脛骨・腓骨の下位部で構成されており、それぞれの間にある骨間膜の確認もできます。大小にかかわらず、解剖学的に重要な靭帯と腱を確認できます。

M34/1 足関節、筋・靭帯付モデル、6分解モデル

この6分解の足関節モデルは、足関節と下肢の一部を解剖学的に詳しく再現しています。骨格だけでなく、筋、靭帯、神経、動脈、静脈も確認できるので学習に最適です。

正面からは下肢の伸筋を確認でき、腱が上伸筋支帯・下伸筋支帯の下をとおり付着点まで伸びています。更に、全ての腱鞘を見ることができます。

背側部では腓腹筋を取り外して、より深部の解剖学的構造を確認できます。足底は3層で構成されており、第1層は短指屈筋をあらわしています。第1層を取り外すと足底方形筋、長趾屈筋腱、短母趾屈筋を確認できます。第2層を外すと、さらに深部の解剖学的詳細を確認できます。

- A 右足背の靭帯，前背側面
- B 右足の靭帯，内側面
- C 右足の靭帯，外側面
- D 右足の靭帯，後面
- E 右足底の靭帯，足底面
- F 右足背，前背側面
- G 右足，内側面
- H 母趾外転筋を取り外した右足，内側面
- I 右足，外側面
- J 右足，後面
- K 下腿三頭筋を取り外した右足，後面
- L 右足底，足底面
- M 足底腱膜を取り外した右足底，足底面
- N 短趾屈筋を取り外した右足底，足底面
- O 右下肢下部3分の1の断面，上側

- | | | |
|--------------|------------------------|------------------------|
| 1 脛骨 | 19 脚の骨間膜 | 33 短腓骨筋腱 |
| 2 内果 | 20 内側靭帯（三角靭帯），
前脛距部 | 34 下腓骨筋支帯 |
| 3 距骨 | 21 内側靭帯（三角靭帯），
脛踵部 | 35 長腓骨筋腱 |
| 4 内側靭帯（三角靭帯） | 22 内側靭帯（三角靭帯），
脛舟部 | 36 踵腓靭帯 |
| 5 距舟靭帯 | 23 内側靭帯（三角靭帯），
後脛距部 | 37 アキレス腱（踵骨腱） |
| 6 舟状骨 | 24 踵骨 | 38 上腓骨筋支帯 |
| 7 背側足根靭帯 | 25 長足底靭帯 | 39 骨間距踵靭帯 |
| 8 第1中足骨 | 26 後脛骨腱 | 40 後距腓靭帯 |
| 9 第1中足指節関節 | 27 前脛骨腱 | 41 中足指節関節の底側靭帯 |
| 10 第1基節骨 | 28 趾節間関節 | 42 第1中足骨底 |
| 11 第1末節骨 | 29 内側楔状骨 | 43 背側足根中足靭帯 |
| 12 背側中足靭帯 | 30 後腓骨頭靭帯 | 44 底側立方舟靭帯 |
| 13 立方骨 | 31 第1-5中足指節関節 | 45 底側踵舟靭帯（スプリング
靭帯） |
| 14 二分靭帯 | 32 第5中足骨 | 46 載距突起 |
| 15 前距腓靭帯 | | 47 踵骨隆起 |
| 16 外果 | | 48 踵骨隆起内側突起 |
| 17 腓骨頭の前靭帯 | | 49 底側踵立方靭帯 |
| 18 腓骨 | | |

M34, M34/1

日本語

- | | | | |
|-----|--------------|-----|-----------|
| 50 | 第5中足骨の粗面 | 103 | 長腓骨筋腱 |
| 51 | 底側中足靭帯 | 104 | 腓骨の総腱鞘 |
| 52 | 深横中足靭帯 | 105 | 短腓骨筋の腱鞘 |
| 53 | 中足指節関節の側福靭帯 | 106 | 長母趾屈筋 |
| 54 | 長趾屈筋 | 107 | 後距踵靭帯 |
| 55 | 前脛骨筋 | 108 | 長母趾屈筋の腱鞘 |
| 56 | 長母趾伸筋 | 109 | 浅横中足靭帯 |
| 57 | 前脛骨筋の腱鞘 | 110 | 内側足底神経の浅枝 |
| 58 | 前脛骨動脈 | 111 | 足指の線維鞘十字部 |
| 59 | 深腓骨神経（深腓骨神経） | 112 | 足指の線維鞘輪状部 |
| 60 | 下伸筋支帯 | 113 | 短趾屈筋腱 |
| 61 | 長趾伸筋の腱鞘 | 114 | 母趾外転筋腱 |
| 62 | 長母趾伸筋の腱鞘 | 115 | 短趾屈筋腱 |
| 63 | 足背動脈（足背動脈） | 116 | 外側足底動脈 |
| 64 | 短母趾伸筋 | 117 | 外側足底神経 |
| 65 | 内側足背皮神経 | 118 | 短小指屈筋 |
| 66 | 背側骨間筋 | 119 | 外側足底神経の浅枝 |
| 67 | 長趾伸筋腱 | 120 | 長趾屈筋腱 |
| 68 | 長母趾伸筋腱 | 121 | 虫様筋 |
| 69 | 背側趾神経 | 122 | 総底側指神経 |
| 70 | 背側趾動脈 | 123 | 長趾屈筋腱 |
| 71 | 小趾外転筋 | 124 | 外側足底神経の深枝 |
| 72 | 短趾伸筋腱 | 125 | 深足底弓 |
| 73 | 背側中足動脈 | 126 | ヒラメ筋 |
| 74 | 弓状動脈 | 127 | 腓腹筋腱 |
| 75 | 第三腓骨筋 | 128 | 腓骨動脈 |
| 76 | 短腓骨筋腱 | | |
| 77 | 外側足根動脈 | | |
| 78 | 中間足背皮神経 | | |
| 79 | 上伸筋支帯 | | |
| 80 | 短腓骨筋 | | |
| 81 | 長趾伸筋 | | |
| 82 | 浅腓骨神経 | | |
| 83 | 下腿三頭筋 | | |
| 84 | 後脛骨筋 | | |
| 85 | 脛骨筋神経 | | |
| 86 | 後脛骨動脈 | | |
| 87 | 後脛骨筋の腱鞘 | | |
| 88 | 長趾屈筋の腱鞘 | | |
| 89 | 屈筋支帯 | | |
| 90 | 内側足底動脈 | | |
| 91 | 内側足底神経 | | |
| 92 | 足底腱膜 | | |
| 93 | 母趾外転筋 | | |
| 94 | 背側趾動脈 | | |
| 95 | 背側趾神経 | | |
| 96 | 足底方形筋 | | |
| 97 | 短趾屈筋 | | |
| 98 | 長母趾屈筋の腱 | | |
| 99 | 短母趾屈筋の内側頭 | | |
| 100 | 短趾伸筋 | | |
| 101 | 第三腓骨筋腱 | | |
| 102 | 長腓骨筋腱鞘 | | |

M34 Модель скелета стопы со связками

Эта подробная модель отображает многочисленные важные связки и сухожилия, включая Ахиллово сухожилие и сухожилия длинной малоберцовой мышцы в области лодыжки. Модель состоит из костей стопы и нижней части большеберцовой и малоберцовой костей, включая межкостную мембрану между ними. Показаны все анатомически важные связки и сухожилия, большие и маленькие.

M34/1 Модель скелета стопы со связками и мышцами

Анатомически подробную модель стопы и нижней конечности можно разобрать на 6 съемных частей для подробного изучения данной области. Модель показывает не только кости, но также и мышцы, сухожилия, связки, нервы, артерии и вены. На передней поверхности показаны разгибатели нижней конечности. Сухожилия проходят под поперечной и ножкой крестообразной связки до места прикрепления. Кроме того, видны впадения сухожилий. Для изучения более глубоких анатомических элементов на тыльной части модели можно отделить икроножную мышцу. Подошва представлена тремя слоями; первый слой представлен коротким сгибателем пальцев. Мышца может отделяться, открывая квадратную мышцу подошвы, сухожилие длинного сгибателя пальцев и сгибатель большого пальца. Второй слой отворачивается, открывая даже глубокие анатомические детали. Эта модель лучшая из подобных по качеству и потребительской ценности.

- A** Связки тыльной поверхности правой стопы, вид с передне-тыльной стороны
- B** Связки правой стопы, вид с медиальной стороны
- C** Связки правой стопы, вид с латеральной стороны
- D** Связки правой стопы, вид сзади
- E** Связки подошвы правой стопы, вид с подошвенной стороны
- F** Правая тыльная поверхность стопы, вид с передне-тыльной стороны
- G** Правая стопа, вид с медиальной стороны
- H** Правая стопа после удаления мышцы, отводящей большой палец стопы, вид с медиальной стороны
- I** Правая стопа, вид с латеральной стороны
- J** Правая стопа, вид сзади
- K** Правая нога после удаления трехглавой мышцы голени, вид сзади
- L** Подошва правой ноги, вид со стороны подошвы
- M** Правая подошва после удаления подошвенного апоневроза, вид со стороны подошвы
- N** Правая подошва после удаления короткого сгибателя пальцев, вид с подошвенной стороны
- O** Поперечный разрез нижней трети правой голени, вид спереди

- | | | |
|---|---|---|
| 1 Большеберцовая кость | 15 Передняя таранно-малоберцовая связка | 22 Медиальная связка (дельтовидная связка), малоберцово-ладьевидная часть |
| 2 Медиальная лодыжка | 16 Латеральная лодыжка | 23 Медиальная связка (дельтовидная связка), задняя большеберцово-таранная часть |
| 3 Таранная кость | 17 Передняя связка головки малоберцовой кости | 24 Пяточная кость |
| 4 Медиальная связка (дельтовидная связка) | 18 Малоберцовая кость | 25 Длинная подошвенная связка |
| 5 Таранно-ладьевидная связка | 19 Межкостная мембрана голени | 26 Сухожилие задней большеберцовой мышцы |
| 6 Ладьевидная кость | 20 Медиальная связка (дельтовидная связка), передняя большеберцово-таранная часть | 27 Сухожилие передней большеберцовой мышцы |
| 7 Тыльные предплюсневые связки | 21 Медиальная связка (дельтовидная связка), большеберцово-пяточная часть | 28 Межфаланговый сустав |
| 8 Плюсневая кость I | | 29 Медиальная клиновидная кость |
| 9 Плюснефаланговый сустав I | | |
| 10 Проксимальная фаланга I пальца кисти | | |
| 11 Дистальная фаланга I пальца кисти | | |
| 12 Тыльные плюсневые связки | | |
| 13 Кубовидная кость | | |
| 14 Раздвоенная связка | | |

- | | | | | | |
|----|---|----|--|-----|--|
| 30 | Задняя связка головки малоберцовой кости | 56 | Длинный разгибатель большого пальца стопы | 82 | Поверхностный малоберцовый нерв |
| 31 | Плюснефаланговые суставы I-V | 57 | Сухожильное влагалище передней большеберцовой мышцы | 83 | Трехглавая мышца голени |
| 32 | Плюсовая кость V | 58 | Передняя малоберцовая артерия | 84 | Задняя большеберцовая мышца |
| 33 | Сухожилие короткой малоберцовой мышцы | 59 | Глубокий малоберцовый нерв | 85 | Большеберцовый нерв |
| 34 | Нижний удерживатель малоберцовых мышц | 60 | Нижний удерживатель разгибателей | 86 | Задняя большеберцовая артерия |
| 35 | Сухожилие длинной малоберцовой мышцы | 61 | Сухожильное влагалище длинного разгибателя пальцев | 87 | Сухожильное влагалище задней большеберцовой мышцы |
| 36 | Пяточно-малоберцовая связка | 62 | Сухожильное влагалище длинного разгибателя большого пальца | 88 | Сухожильное влагалище длинного сгибателя пальцев |
| 37 | Сухожилие пяточной кости | 63 | Тыльная артерия стопы (тыльная артерия стопы) | 89 | Удерживатель сгибателей |
| 38 | Верхний удерживатель малоберцовых мышц | 64 | Короткий разгибатель большого пальца стопы | 90 | Медиальная подошвенная артерия |
| 39 | Таранно-пяточная межкостная связка | 65 | Медиальный тыльный кожный нерв | 91 | Медиальный подошвенный нерв |
| 40 | Задняя таранно-малоберцовая связка | 66 | Тыльные межкостные мышцы | 92 | Подошвенный апоневроз |
| 41 | Подошвенные связки плюснефаланговых суставов. | 67 | Сухожилие длинного разгибателя пальцев | 93 | Мышца, отводящая большой палец стопы |
| 42 | Основание плюсовой кости I | 68 | Сухожилие длинного разгибателя большого пальца стопы | 94 | Тыльные пальцевые артерии |
| 43 | Подошвенные предплюсне-плюсневые связки | 69 | Тыльные пальцевые нервы стопы | 95 | Тыльный пальцевой нерв стопы |
| 44 | Подошвенная кубовидно-ладьевидная связка | 70 | Тыльные пальцевые артерии | 96 | Квадратная мышца стопы (дополнительный сгибатель) |
| 45 | Подошвенная пяточно-ладьевидная связка (пружинная связка) | 71 | Мышца, отводящая мизинец стопы | 97 | Короткий сгибатель пальцев |
| 46 | Опора таранной кости (таранный выступ) | 72 | Сухожилие короткого разгибателя пальцев | 98 | Сухожильное влагалище сгибателя большого пальца стопы |
| 47 | Пяточная бугристость | 73 | Тыльные плюсовые артерии | 99 | Медиальная головка короткого сгибателя большого пальца |
| 48 | Медиальный отросток пяточной бугристости | 74 | Дугообразная артерия | 100 | Короткий разгибатель пальцев |
| 49 | Подошвенная пяточно-кубовидная связка (короткая связка) | 75 | Четырехглавая малоберцовая мышца | 101 | Сухожилие четырехглавой малоберцовой мышцы |
| 50 | Бугристость пятой плюсовой кости | 76 | Сухожилие короткой малоберцовой мышцы | 102 | Сухожильное влагалище длинной малоберцовой мышцы |
| 51 | Подошвенные плюсовые связки | 77 | Латеральная предплюсневая артерия | 103 | Сухожилие длинной малоберцовой мышцы |
| 52 | Глубокая поперечная плюсовая связка | 78 | Промежуточный тыльный кожный нерв | 104 | Общее сухожильное влагалище малоберцовых мышц |
| 53 | Коллатеральные связки плюснефаланговых суставов. | 79 | Передний удерживатель разгибателей | 105 | Сухожильное влагалище короткой малоберцовой мышцы |
| 54 | Длинный сгибатель пальцев | 80 | Короткая малоберцовая мышца | 106 | Длинный сгибатель большого пальца стопы |
| 55 | Передняя большеберцовая мышца | 81 | Длинный разгибатель пальцев | 107 | Задняя таранно-пяточная связка |

- 108 Сухожильное влагалище
длинного сгибателя
большого пальца
- 109 Поверхностная поперечная
плюсневая связка
- 110 Поверхностная ветвь
медиальной подошвенной
артерии
- 111 Крестообразная часть
фиброзных влагалищ
пальцев стопы
- 112 Кольцевидная часть
фиброзных влагалищ
пальцев стопы
- 113 Сухожилие короткого
сгибателя пальцев
- 114 Сухожилие мышцы,
отводящей большой
палец стопы
- 115 Сухожилия короткого
сгибателя пальцев
- 116 Латеральная подошвенная
артерия
- 117 Латеральный подошвенный
нерв
- 118 Короткий сгибатель
мизинца стопы
- 119 Поверхностная ветвь
латерального подошвенного
нерва
- 120 Сухожилия длинного
сгибателя пальцев
- 121 Червеобразные мышцы
стопы
- 122 Общие подошвенные
пальцевые нервы
- 123 Сухожилия длинного
сгибателя пальцев
- 124 Глубокая ветвь латерального
подошвенного нерва
- 125 Глубокая подошвенная дуга
- 126 Камбаловидная мышца
- 127 Сухожилие икроножной
мышцы
- 128 Малоберцовая артерия



M34 配置韧带的足部骨骼模型

本模型设计精细，能显示出多个重要的韧带与肌腱结构如踝部Achilles腱（跟腱）及腓骨长肌腱。模型还包括足骨、低位胫骨与腓骨（如其中的骨间膜）等组分。本足部模型中，所有具有重要解剖意义的韧带与肌腱等结构，无论大小均被显示出来。

M34/1 配置韧带与肌肉的足部骨骼模型

该模型显示了足部与小腿低位的各个解剖细节结构，可以拆卸成6个组件分别进行观摩。该模型不仅显示各个骨的组成情况，还显示出肌肉、肌腱、韧带、神经、动脉以及静脉等结构。模型额面像的特点是可观察到下肢伸肌群的解剖情况。沿着肌腱在横向与十字交叉腹股沟韧带的走行分布至终止点即可对各个肌腱进行观察。而且，模型中亦可观察到所有腱鞘的分布情况。模型的背部有腓肠肌，拆开该肌群即可显露深部的解剖成分。足底部可见三层结构：第一层有趾短屈肌，移开该组肌肉即可显露出足底方肌（副屈肌）、趾长屈肌肌腱以及拇趾屈肌等第二层结构。拆开这一层即可见更深层的解剖细节。在同类产品中，本模型具有品质最佳、价值最优的特点。

- A 右足背部韧带，前背面观
- B 右足韧带，内侧面观
- C 右足韧带，侧面观
- D 右足韧带，后面观
- E 右足足底部韧带，跖面观
- F 右足背部，前背面观
- G 右足，内侧面观
- H 去除拇展肌之后的右足，内侧面观
- I 右足，侧面观
- J 右足，后面观
- K 去除小腿三头肌之后的右足，后面观
- L 右足底，跖面观
- M 去除足底腱膜之后的右足底，跖面观
- N 去除趾短屈肌之后的右足底，跖面观
- O 右小腿下1/3部位的横切面，前面观

- | | | |
|------------------------|------------------------|-----------------|
| 1 胫骨 | 22 内侧韧带[三角韧带]，
胫舟部 | 43 跗跖足底韧带 |
| 2 内踝 | 23 内侧韧带[三角韧带]，
胫距后部 | 44 方舟足底韧带 |
| 3 距骨 | 24 跟骨 | 45 跟舟足底韧带[跳跃韧带] |
| 4 内侧韧带[三角韧带] | 25 足底长韧带 | 46 载距突 |
| 5 距舟韧带 | 26 胫骨后肌肌腱 | 47 跟骨结节 |
| 6 舟骨 | 27 胫骨前肌肌腱 | 48 跟骨结节内侧突 |
| 7 跗骨背侧韧带 | 28 趾间关节 | 49 跟骰足底韧带[短韧带] |
| 8 跖骨I | 29 内侧楔骨 | 50 第五跖骨粗隆 |
| 9 跖趾关节I | 30 腓骨头后韧带 | 51 跖骨足底韧带 |
| 10 近节趾骨I | 31 跖趾关节I-V | 52 跖骨深横韧带 |
| 11 远节趾骨I | 32 跖骨V | 53 跖趾关节侧副韧带 |
| 12 跖骨背侧韧带 | 33 腓骨短肌肌腱 | 54 趾长屈肌 |
| 13 骰骨 | 34 腓骨下侧[腓侧]韧带 | 55 胫骨前肌 |
| 14 分歧韧带 | 35 腓骨长肌肌腱 | 56 长伸肌 |
| 15 距腓前韧带 | 36 跟腓韧带 | 57 胫骨前肌腱鞘 |
| 16 外踝 | 37 跟腱 | 58 胫前动脉 |
| 17 腓骨头前韧带 | 38 腓骨下侧[腓侧]韧带 | 59 深腓神经[腓深神经] |
| 18 腓骨 | 39 跟骨骨间韧带 | 60 伸肌下支持带 |
| 19 腿部骨间膜 | 40 距腓后韧带 | 61 趾长伸肌腱鞘 |
| 20 内侧韧带[三角韧带]，
胫距前部 | 41 跖趾关节足底韧带 | 62 拇长伸肌腱鞘 |
| 21 内侧韧带[三角韧带]，
胫跟部 | 42 跖骨基部I | 63 足背动脉 |
| | | 64 拇短伸肌 |
| | | 65 足背内侧皮神经 |

- | | | | |
|-----|------------------|-----|-----------|
| 66 | 骨间背侧肌 | 118 | 小趾短屈肌 |
| 67 | 趾长伸肌肌腱 | 119 | 足底外侧神经浅支 |
| 68 | 长伸肌肌腱 | 120 | 趾长屈肌肌腱 |
| 69 | 趾背神经 | 121 | 蚓状肌 |
| 70 | 趾背动脉 | 122 | 趾足底总神经 |
| 71 | 小趾展肌 | 123 | 趾长屈肌肌腱 |
| 72 | 趾短伸肌肌腱 | 124 | 足底外侧神经深支 |
| 73 | 跖背动脉 | 125 | 足底深弓 |
| 74 | 弓状动脉 | 126 | 比目鱼肌 |
| 75 | 腓骨第三肌[第三腓骨肌] | 127 | 腓肠肌肌腱 |
| 76 | 腓骨短肌肌腱 | 128 | 腓动脉[腓骨动脉] |
| 77 | 跗外侧动脉 | | |
| 78 | 足背中间皮神经 | | |
| 79 | 伸肌上支持带 | | |
| 80 | 腓骨短肌 | | |
| 81 | 趾长伸肌 | | |
| 82 | 浅腓神经[腓浅神经] | | |
| 83 | 小腿三头肌 | | |
| 84 | 胫骨后肌 | | |
| 85 | 胫骨神经 | | |
| 86 | 胫后动脉 | | |
| 87 | 胫骨后肌腱鞘 | | |
| 88 | 趾长屈肌腱鞘 | | |
| 89 | 屈肌支持带 | | |
| 90 | 足底内侧动脉 | | |
| 91 | 足底内侧神经 | | |
| 92 | 足底腱膜 | | |
| 93 | 拇展肌 | | |
| 94 | 趾背动脉 | | |
| 95 | 趾背神经 | | |
| 96 | 足底方肌[副屈肌] | | |
| 97 | 趾短屈肌 | | |
| 98 | 拇长屈肌肌腱 | | |
| 99 | 拇短屈肌内侧头 | | |
| 100 | 趾短伸肌 | | |
| 101 | 腓骨第三肌肌腱[第三腓骨肌肌腱] | | |
| 102 | 腓骨长肌腱鞘 | | |
| 103 | 腓骨长肌肌腱 | | |
| 104 | 腓附骨总腱鞘 | | |
| 105 | 腓骨短肌腱鞘 | | |
| 106 | 拇长屈肌 | | |
| 107 | 跟骨后韧带 | | |
| 108 | 拇长屈肌腱鞘 | | |
| 109 | 跖浅横韧带 | | |
| 110 | 足底内侧动脉浅支 | | |
| 111 | 趾纤维鞘交叉部 | | |
| 112 | 趾纤维鞘环状部 | | |
| 113 | 趾短屈肌肌腱 | | |
| 114 | 拇外展肌肌腱 | | |
| 115 | 趾短屈肌肌腱 | | |
| 116 | 足底外侧动脉 | | |
| 117 | 足底外侧神经 | | |

Also available from 3B Scientific®:

M33 Hand Skeleton Model with Ligaments and Carpal Tunnel

Ebenfalls bei 3B Scientific® erhältlich:

M33 Modell des Handskeletts mit Bändern und Karpaltunnel

Tambien disponible en 3B Scientific®:

M33 Modelo del esqueleto de la mano con ligamentos y túnel carpiano

Egalement disponible auprès de 3B Scientific® :

M33 Modèle de squelette de la main avec ligaments et tunnel carpien

Também disponível na 3B Scientific®:

M33 Modelo de esqueleto da mão com ligamentos e túnel do carpo

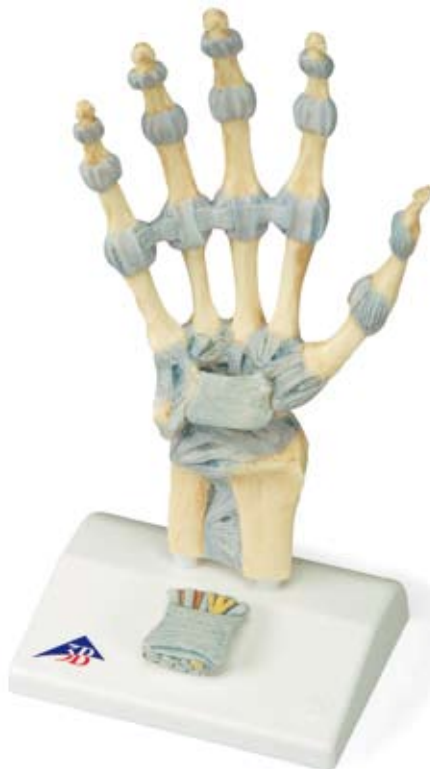Disponibile anche presso 3B Scientific®:

M33 Modello di scheletro della mano con legamenti e tunnel carpale

3B Scientific®では他にも花のモデルをご用意しております

M33 手関節，靭帯付モデル

M33



Also available from 3B Scientific®:

M33/1 Hand Skeleton Model with Ligaments and Muscles

Ebenfalls bei 3B Scientific® erhältlich:

M33/1 Modell des Handskeletts mit Bändern und Muskeln

Tambien disponible en 3B Scientific®:

M33/1 Modelo del esqueleto de la mano con ligamentos y músculos

Egalement disponible auprès de 3B Scientific® :

M33/1 Modèle de squelette de la main avec ligaments et muscles

Também disponível na 3B Scientific®:

M33/1 Modelo de esqueleto da mão com ligamentos e músculos

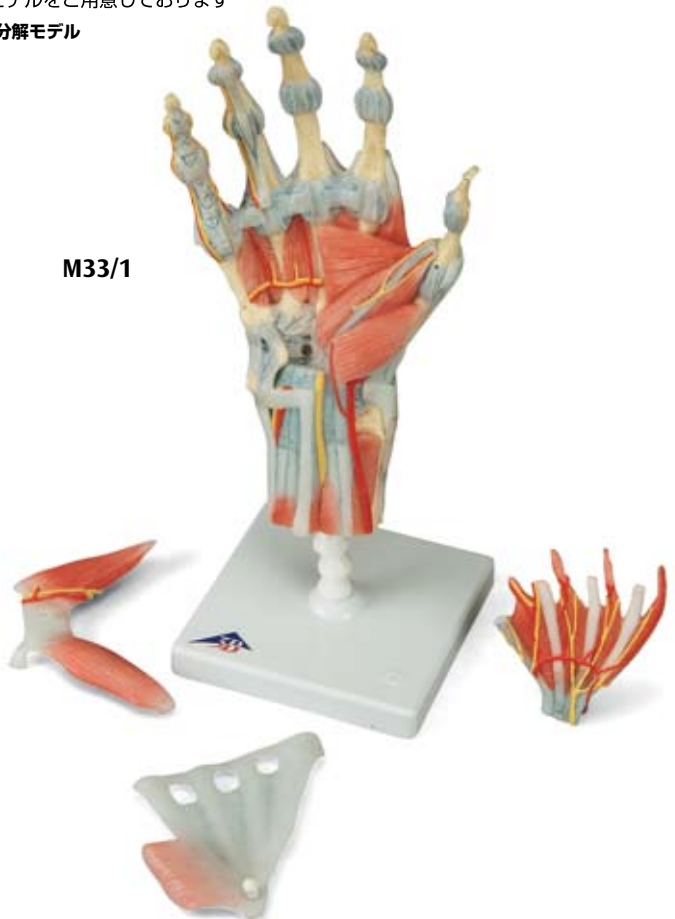Disponibile anche presso 3B Scientific®:

M33/1 Modello di scheletro della mano con legamenti e muscoli

3B Scientific®では他にも花のモデルをご用意しております

M33/1 手関節、筋・靭帯付、4分解モデル

M33/1





3B SCIENTIFIC® PRODUCTS

3B Scientific GmbH

Rudorffweg 8 • 21031 Hamburg • Germany

Tel.: + 49-40-73966-0 • Fax: + 49-40-73966-100

www.3bscientific.com • 3b@3bscientific.com

© Copyright 2008 for instruction manual and design of product:
3B Scientific GmbH, Germany